

А. А. ИВАНОВ и А. В. ЛАНКОВИЦ

# АКУШЕРСКИЙ ФАНТОМ

*(Пособие для студентов по фантомному курсу  
акушерства)*

ПОД РЕДАКЦИЕЙ И С ПРЕДИСЛОВИЕМ  
ПРОФ. И. Ф. ЖОРДАНИЯ

*Главным управлением медицинских учебных  
заведений Министерства здравоохранения СССР  
рекомендован в качестве учебного пособия  
для студентов медицинских институтов*

ГОСУДАРСТВЕННОЕ ИЗДАТЕЛЬСТВО  
МЕДИЦИНСКОЙ ЛИТЕРАТУРЫ  
МЕДГИЗ — 1952 — МОСКВА

<http://www.bestmedbook.com/>

## ПРЕДИСЛОВИЕ

Почти 200 лет назад основоположник русского акушерства Н. М. Максимович-Амбодик ввел занятия на фантоме и сделал их обязательными для изучающих акушерство. С тех пор фантомный курс становится неотъемлемой частью преподавания акушерства. А. Я. Крассовский, И. П. Лазаревич, Н. Н. Феноменов и другие виднейшие представители акушерства подчеркивали значение для студентов упражнений на фантоме.

В настоящее время акушерский фантом является основной частью практических занятий студентов последних курсов медицинских институтов. Он имеет целью наглядное усвоение механизма родов, упражнений в производстве влагалищного исследования, а также изучение практических навыков, необходимых при выполнении акушерских операций. Прохождение фантомного курса является, таким образом, переходной ступенью от изучения теории к практической деятельности будущего врача-акушера.

Более 20 лет назад были изданы пособия для прохождения фантомного курса А. П. Губарева и Ф. Н. Ильина, но в настоящее время они являются библиографической редкостью.

Все сказанное послужило основанием для составления настоящего пособия ассистентами руководимой нами кафедры акушерства и гинекологии лечебного факультета II Московского государственного медицинского института имени И. В. Сталина.

Пособие предназначено для студентов медицинских институтов. Форма вопросов и ответов использована авторами для лучшего усвоения материала учащимися. Мы надеемся, что настоящее пособие поможет им в первоначальном изучении практических основ акушерства.

Проф. И. Ф. Жордания

## Глава I

### КРАТКАЯ АКУШЕРСКАЯ АНАТОМИЯ РОДОВЫХ ПУТЕЙ

#### Что такое «родовые пути»?

В понятие «родовые пути» входит как костный таз, так и мягкие ткани родового канала (матка, влагалище, тазовое дно и наружные половые органы).

#### 1. Костный таз

1. Что надо знать о скелетированном костном тазе взрослой женщины с точки зрения практического акушерства?

Костный таз (*pelvis*) представляет собой соединение четырех костей: двух безымянных (*ossa innominata*), крестца (*os sacrum*) и копчика (*os coccygeum*).

#### 2. Как соединены между собой кости таза?

Кости таза соединены между собой следующими сочленениями: две безымянные кости соединяются друг с другом посредством лонного сочленения (*symphysis*), а с крестцом при помощи правого и левого крестцово-подвздошных сочленений (*articulatio sacro-iliaca dextra et sinistra*).

Копчик соединен с крестцом посредством крестцово-копчикового сочленения (*articulatio sacro-coccygea*).

Таз принято делить на две части: большой и малый таз.

#### 3. Что такое большой таз?

Под большим тазом понимается та часть костного канала, которая расположена выше его безымянной или пограничной линии (*linea innominata, s. terminalis*).

Боковыми стенками большого таза служат подвздошные ямки безымянных костей (*fossa iliaca dextra et sinistra*). Спереди большой таз широко открыт, сзади же ограничен поясничной частью позвоночника, точнее V и IV поясничными позвонками. По размерам большого таза судят о размерах малого таза, непосредственное измерение которых возможно только на скелетированном тазе<sup>1</sup>.

#### 4. Что такое малый таз?

Под малым тазом надо понимать ту часть костного канала, которая расположена ниже безымянной, или пограничной, линии. Стенки малого таза образованы спереди внутренней поверхностью симфиза, сзади — внутренней поверхностью крестца, по бокам — внутренними поверхностями безымянных костей.

Форма и размеры малого таза имеют важное значение в практическом акушерстве.

#### 5. На какие отделы делится полость малого таза?

Полость малого таза делится на следующие плоскости:

- а) плоскость входа в малый таз,
- б) плоскость широкой части полости малого таза,
- в) плоскость узкой части полости малого таза,
- г) плоскость выхода малого таза.

#### 6. Что такое плоскость входа в малый таз и каковы ее размеры?

Входом в малый таз служит та пограничная линия, о которой упоминалось выше. Она разделяет костный таз на два отдела: большой таз и малый таз. Линия эта тянется от верхнего края симфиза, идет по безымянной линии одной стороны таза, проходит по мысу крестца (*promontorium*) и переходит на безымянную линию противоположной стороны, достигая снова верхнего края лонного сочленения (рис. 1 и 2).

<sup>1</sup> Здесь необходимо указать на применение терминов: верх, кверху, низ, книзу, перед, кпереди, зад, кзади. Как принято в анатомии, эти понятия следует применять и понимать в отношении женщины, занимающей вертикальное положение, вне зависимости от того, какое положение она временно занимает (лежа на спине, на боку и т. д.).

Таким образом, кверху означает в сторону головы, книзу — в сторону ног, кпереди — в сторону живота (груди), кзади — в сторону спины.

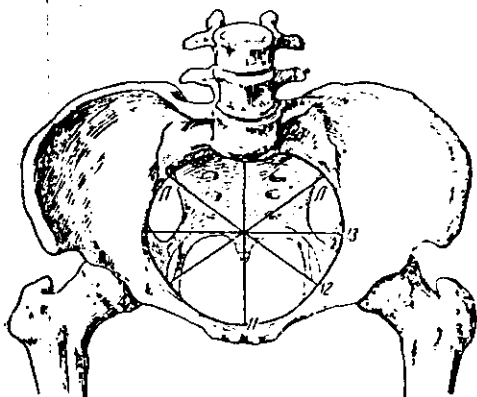


Рис. 1. Вход в малый таз.

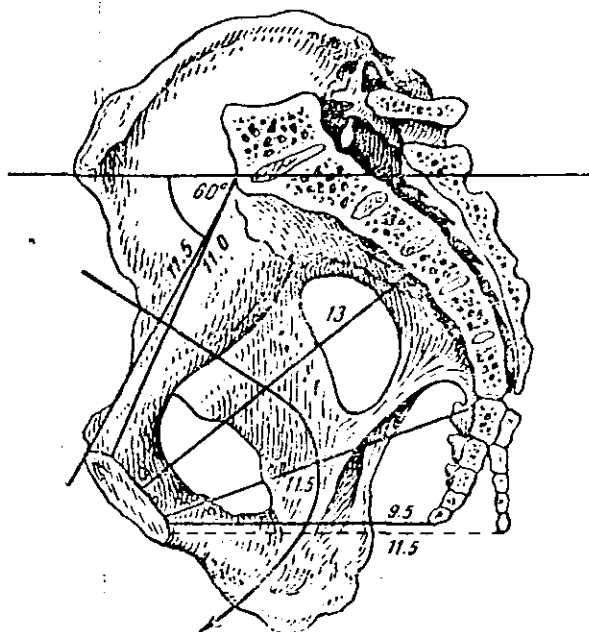


Рис. 2. Поперечный разрез таза.

**Вход в таз имеет следующие размеры:**

1) прямой размер, составляющий так называемую анатомическую конъюгату (*coniugata anatomica*); этот размер идет от середины верхнего края лонного сочленения до мыса и равен в норме 11,5 см;

2) поперечный размер, соединяющий самые отдаленные точки пограничной линии безымянных костей; он равен 13 см;

3) два косых размера: правый — от правого крестцово-подвздошного сочленения (*articulatio sacro-iliaca dextra*) до левого подвздошно-лонного бугорка (*eminentia ileo-pubica sinistra*) и левый — от левого крестцово-подвздошного сочленения (*articulatio sacro-iliaca sinistra*) до правого подвздошно-лонного бугорка (*eminentia ileo-pubica dextra*). Размеры эти в среднем равны 12 см.

В норме косые размеры считаются размерами типичного вставления головки.

**7. Что такое плоскость широкой части полости малого таза?**

Широкой частью полости малого таза называется тот его отдел, который располагается ниже плоскости входа, точнее, за плоскостью входа.

Этот отдел занимает пространство, ограниченное спереди поперечной линией, разделяющей на две равные части внутреннюю поверхность симфиза, сзади — линией соединения II и III крестцовых позвонков, с боков — серединой дна сочленовных вертлужных впадин (*lamina acetabuli*, которые при рассматривании на скелетированном тазу дают ясное просвечивание). Линия, соединяющая все перечисленные образования, представляет собой окружность, соответствующую плоскости широкой части малого таза.

В этой плоскости определяются следующие размеры:

1) прямой размер — от верхнего края III крестцового позвонка до середины внутренней поверхности лонного сочленения; в норме он равен 13 см;

2) поперечный размер — между средними точками вертлужных впадин (*lamina acetabuli*); он равен 12,5 см;

3) косые размеры — от верхнего края большой седалищной вырезки (*incisura ischiadica major*) одной стороны до борозды завертательной мышцы (*sulcus obturatorius*) противоположной стороны; они равны 13,5 см.

**8. Что такое плоскость узкой части полости малого таза?**

К узкой части полости малого таза относится пространство, расположенное между плоскостью его широкой части и плоскостью выхода. Оно имеет следующие ограничивающие его точки: спереди — нижний край лонного сочленения, сзади — верхушку крестцовой кости, с боков — концы седалищных остей (*spinae ischii*).

Линия, соединяющая перечисленные выше образования, представляет собой окружность, которая и соответствует плоскости узкой части малого таза.

Эта плоскость имеет следующие размеры:

- 1) прямой размер — от верхушки крестца до нижнего края лонного сочленения; в норме он равен 11,5 см.
- 2) поперечный размер — линия, соединяющая седалищные ости; этот размер равен 10,5 см.

**9. Что такое плоскость выхода малого таза?**

Выходом малого таза называется пространство, образованное спереди лонной дугой, сзади — копчиком, а по бокам — внутренними поверхностями седалищных бугров (*tubera ischii*). Линия, соединяющая нижний край лонного сочленения, седалищные бугры и верхушку копчика, образует плоскость ромбовидной формы, состоящую из двух треугольников — переднего и заднего — с общим основанием, расположенным между седалищными буграми. Это и есть плоскость выхода малого таза, в которой различают следующие размеры:

- 1) прямой размер — от нижнего края лонного сочленения до верхушки копчика; он равен 9,5 см. Проходящая через родовые пути предлежащая часть плода отклоняет кзади подвижный копчик, почему этот размер может динамически увеличиваться до 11,5 см (рис. 2).
- 2) поперечный размер — линия, соединяющая внутренние поверхности седалищных бугров; этот размер равен 11 см.

## **2. Мягкие ткани родового канала**

**1. Что надо знать о мягких тканях малого таза?**

Мягкие ткани малого таза, входящие в состав родового канала, играют большую роль в процессе прохождения плода через родовые пути. В основном — это образования, состоящие из фасций и мускулатуры —

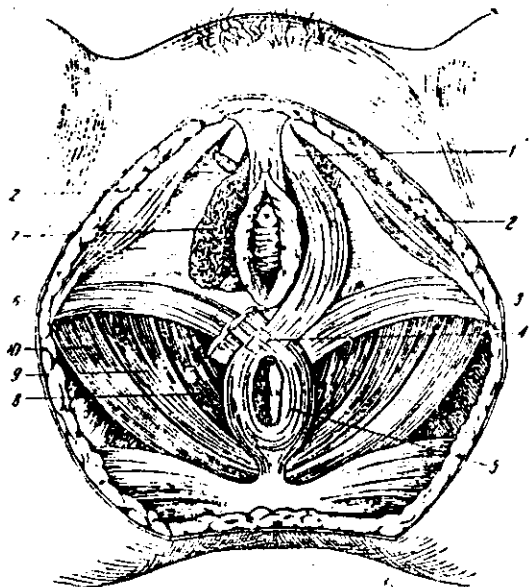


Рис. 3. Мускулатура тазового выхода снизу.  
 1—m. bulbo-cavernosus; 2—m. ischio-cavernosus;  
 3 и 6—m. transversus perinei; 4—centrum tendineum  
 perinei; 5—m. sphincter ani; 7—луковица пред-  
 дверья и бартолиниева железа; 8, 9, 10—m. le-  
 vator ani.

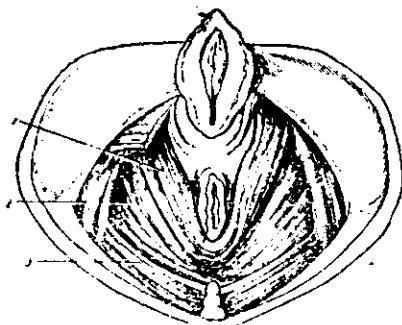


Рис. 4. Пучки леватора.



гладкой и поперечнополосатой. К органам, снабженным гладкой мускулатурой, относится матка и мускульная трубка влагалища. К образованиям, состоящим из поперечнополосатой мускулатуры, относятся мышцы, вместе с фасциями образующие дно малого таза, т. е. его диафрагму (*diaphragma pelvis*).

2. Что входит в состав диафрагмы малого таза?

В состав этой диафрагмы входит ряд мышц и фасций. Наибольшее значение имеет крупная мышца тазового

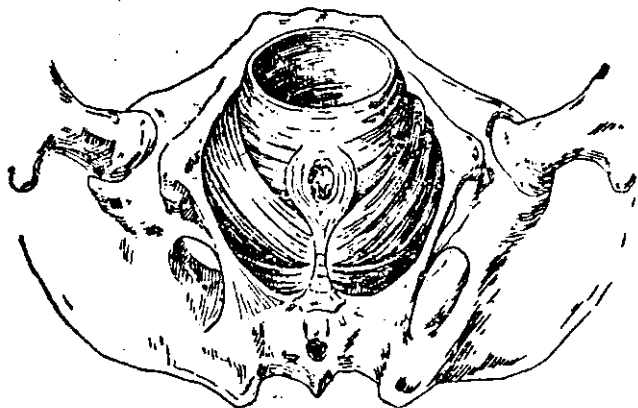


Рис. 5. Мускулатура тазового дна при прорезывании головки.

дна, носящая название леватора, или мышцы, поднимающей задний проход (*m. levator ani*). Мышца эта, состоящая из трех основных пучков (*pars pubica, pars iliaca, pars ischiadica*), больше всего изменяет форму выхода малого таза, суживая его объем в поперечных размерах. Особое значение имеет пучок, носящий название ножек леватора (*m. pubo-coccygeus*). Эти ножки леватора идут спереди назад и ограничивают продольную щель диафрагмы, которая состоит из двух отделов: *hiatus uro-genitalis* и *hiatus rectalis* (рис. 3).

Мышечные пучки, которые ограничивают края этой щели, носят название лонно-прямокишечных мышц (*mm. pubo-rectales*) (рис. 4). Во время родов плод проходит через эту щель, которая вне родов имеет длину 8,5 см и ширину 4 см (рис. 5).

Остальные мышцы тазовой диафрагмы заложены как в мочеполовой диафрагме (*diaphragma uro-genitalis*), образующей второй слой мышц тазового дна, так и во внешнем слое тазовой диафрагмы, образующей третий, или наружный, слой. Эти образования, так же как и фасции, не обладают таким динамическим действием, какое свойственно пучкам леватора, и оказывают только механическое сопротивление при прохождении плода через мягкие родовые пути.

## Глава II

### ПЛОД КАК ОБЪЕКТ РОДОВ

#### 1. Характеристика зрелого и доношенного плода

**Что представляет собой зрелый доношенный плод?**

В конце беременности (40 недель) плод в среднем имеет длину 50 см и весит 3 000 г, а также обладает рядом признаков, характеризующих его зрелость.

Понятие доношенности плода определяется сроком его пребывания в матке с момента зачатия до родов.

Понятие зрелости плода определяется рядом характерных признаков физического развития, свойственных этому состоянию: определенная длина и вес, достаточное развитие подкожножирового слоя, розовый цвет кожи, определенная длина волос и форма ногтей, степень распространения пушка и сыровидной смазки, громкий крик и активность и т. п.

Таким образом, зрелость и доношенность понятия не равнозначные.

#### 2. Положение, позиция, вид, предлежание и членорасположение плода

**1. Какой специальной терминологией пользуются акушеры в отношении внутриутробного плода?**

В отношении внутриутробного плода акушеры пользуются следующей специальной терминологией: положение, позиция, вид, предлежание и членорасположение плода.

## 2. Что такое положение плода?

Положение плода (*situs*) определяется отношением его длинника, т. е. длинной оси плода, к длиннику матки. Если эти длинные оси совпадают, то положение плода продольное (*situs longitudinalis, situs normalis*); это положение является нормальным.

## 3. Что такое поперечное положение плода?

Если длинная ось плода и длинная ось матки расположены взаимно перпендикулярно, т. е. пересекают друг друга под прямым углом, а плод при этом находится выше границы большого таза, то такое положение называется поперечным (*situs transversus*).

## 4. Что такое косое положение плода?

Если длинная ось плода и длинная ось матки пересекают друг друга под острым углом и если при этом один из концов плода, головной или тазовый, расположен в одной из *fossa iliaca* большого таза, то такое положение плода называется косым (*situs obliquus*).

Поперечные и косые положения плода являются патологическими.

## 5. Что такое позиция плода?

Позиция плода определяется отношением его спинки к правой или левой стороне беременной, точнее ее таза.

Если спинка обращена к левой стороне, такую позицию называют первой, или левой. Если же спинка повернута к правой стороне таза, такая позиция носит название второй, или правой. При поперечных и косых положениях позиция определяется расположением головки: если она расположена влево, это говорит о том, что плод находится в первой позиции, если вправо, значит позиция плода вторая.

## 6. Что такое вид плода?

Понятие вида определяется отношением спинки плода к передней или задней стороне беременной или ее таза. Если спинка обращена к передней стороне таза, имеется передний вид, если же спинка обращена к задней стороне таза, то задний вид; наконец, если спинка обращена к боковой стороне таза, имеется средний вид.

Необходимо твердо придерживаться классического акушерского положения, что виды плода определяются по направлению его спинки.

## 7. Что такое предлежание?

Под предлежанием (*praesentatio*) понимается отношение к плоскости входа в малый таз той части плода, которая в родах первой опускается в полость малого таза. Эта часть плода носит название предлежащей части (*pars praevia*).

8. Какими частями тела может предлежать плод и какое предлежание наблюдается обычно?

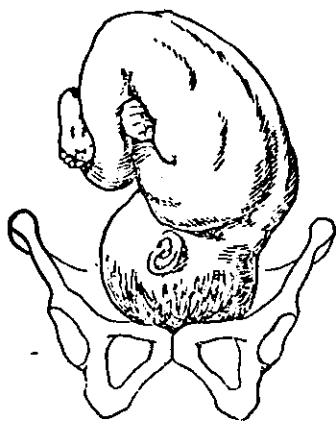


Рис. 6. Затылочное предлежание, первая позиция, передний вид.

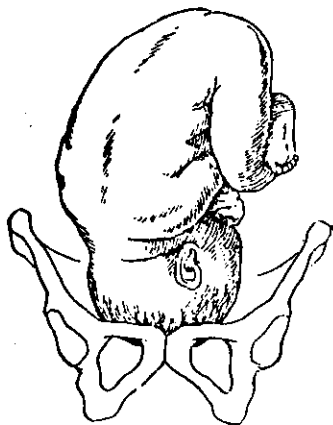


Рис. 7. Затылочное предлежание, вторая позиция, передний вид.

Плод может предлежать любой частью тела, однако самым типичным и наиболее часто встречающимся предлежанием считается головное (96,5% случаев). Поэтому изучение особенностей головки плода, ее формы и размеров имеет особенно важное значение.

## 9. Что такое членорасположение плода?

Членорасположением плода в матке (*habitus*) называется взаимоотношение между мелкими частями плода и его головкой, с одной стороны, и туловищем — с другой.

Физиологическим считается согнутое членорасположение плода (*habitus flexus*) (рис. 6 и 7).

Разогнутое членорасположение (*habitus deflexus, habitus extensus*) в одной части случаев относится к области патологии, в другой — стоит на границе с ней (см. ниже раздел «Механизм родов»).

### 3. Форма, размеры, швы и роднички головки плода

#### 1. Какие размеры головки следует знать акушеру?

Акушер должен хорошо знать размеры головки доношенного плода. Размеры эти, являющиеся размерами вставления, имеют следующее направление и длину:

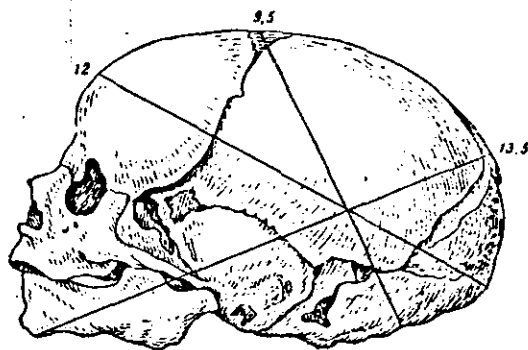


Рис. 8. Череп новорожденного (вид сбоку).

а) Малый косо́й размер (*diameter suboccipito-bregmaticus*); он имеет направление от центра большого родничка до подзатылочной ямки (или *ligamentum nuchae*, что одно и то же). Размер этот равен в среднем 9,5 см (рис. 8).

б) Прямо́й размер (*diameter fronto-occipitalis*); он имеет направление от той части лобной кости, которая носит название *glabella*, до затылочного бугра. Размер этот равен в среднем 12 см.

в) Большо́й косо́й размер (*diameter mento-occipitalis*); он имеет направление от подбородка до противоположной выдающейся части затылка головки — макушки (*vertex capitis*). Размер этот равен в среднем 13,5 см.

г) Вертикальнóй, или отвеснóй, размер (*diameter hyobregmaticus*); он имеет направление от подбородочной

области, точнее от центра os hyoideum до центра большого родничка. Длина его, так же как и малого косога размера, равна 9,5 см.

д) Кроме того, полагается знать направление двух поперечных размеров: большого поперечного (diameter biparietalis) и малого поперечного (diameter bitemporalis).

Большой поперечный размер представляет собой расстояние между наиболее отдаленными точками теменных бугров и равен в среднем 9,5 см (рис. 9).

Малый поперечный размер представляет собой расстояние между наиболее отдаленными точками венечного шва, т. е. височных ямок, и равен 8 см.

Что касается формы или очертания головки плода, то последнюю принято обычно сравнивать с овоидом или просто с яйцом, острый конец которого соответствует подбородку, а тупой — противоположной выдающейся части головки, составляющей так называемую макушку, о которой упоминалось выше.

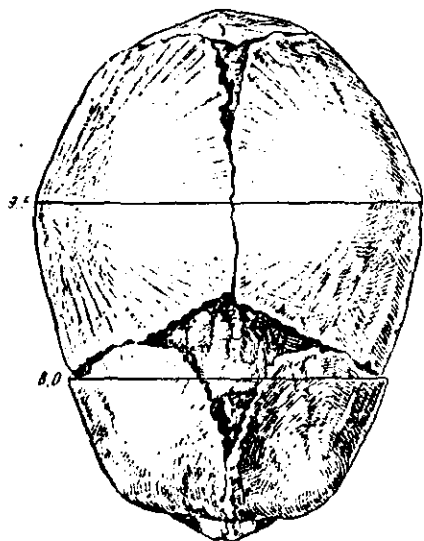


Рис. 9. Череп новорожденного (вид сверху).

2. Какие на головке различают окружности и какую они имеют длину? На головке плода различают окружности, которые соответствуют перечисленным размерам вставления.

Эти окружности имеют следующую длину:

а) окружность, соответствующая малому косога размеру, который является, таким образом, ее длинным диаметром (circumferentia suboccipito-bregmatica), равняется 32 см;

б) окружность, соответствующая прямому размеру (circumferentia fronto-occipitalis), равняется 34 см;

в) окружность, соответствующая большому косому размеру (*circumferentia mento-occipitalis*), равняется 40 см;  
г) окружность, соответствующая отвесному размеру (*circumferentia hyobregmatica*), равняется в среднем 35 см.

Плоскость, соответствующая окружности по малому косому диаметру, приближается к кругу.

Плоскость, соответствующая окружности по большому косому диаметру, представляет собой эллипс.

**3. На основании каких данных ставится диагноз головного предлежания при влагалищном исследовании?**

Головка плода имеет характерные особенности, резко отличающие ее от остальных частей тела плода. К этим особенностям, очень важным в диагностическом отношении, относится прощупывание на головке швов и родничков, а в некоторых случаях и лицевых частей. Кроме того, головка плода отличается от остальных частей тела своей плотностью и округлой формой.

**4. Какие важные в диагностическом отношении швы имеются на головке и как они определяются?**

а) Стреловидный шов (*sutura sagittalis*), расположенный между двумя краями теменных костей. Этот шов самый длинный. Он идет спереди назад, занимая срединное положение, и расположен между двумя родничками: большим и малым.

б) Лобный шов (*sutura frontalis*), разделяющий лобные кости; он имеет срединное направление, как и стреловидный шов, и служит как бы его продолжением, исходя из большого родничка.

в) Затылочный шов (*sutura lambdoidea*), расположенный на затылочной части черепа между задними краями теменных костей и затылочной костью. Соприкасаясь со стреловидным швом, он несколько напоминает греческую букву «λ» (*lambda*), откуда и происходит его анатомическое название.

г) Венечный шов (*sutura coronaria*), имеющий поперечное направление. Он расположен между лобными и теменными костями.

**5. Какие важные в диагностическом отношении роднички имеет головка плода и как они определяются?**

а) Большой родничок (*fonticulus maior*, или *bregma*)<sup>1</sup>

<sup>1</sup> Bregma — по-гречески — перепонка.

представляет собой фиброзно-перепончатую пластинку, несколько напоминающую ромб и образующую пространство по средней линии головки, между лобными и теменными костями. Большой родничок является местом соединения четырех швов: стреловидного, лобного и правого и левого венечных.

**б) Малый родничок (fonticulus parvus, или  $\lambda$ ).** Этот родничок расположен на затылке черепа и является местом схождения трех швов: стреловидного и правого и левого отрезков затылочного шва.

**6. В чем диагностическая ценность определения швов и родничков?**

Стреловидный шов, расположенный между двумя родничками, имеет важное диагностическое значение в практическом акушерстве. По направлению стреловидного шва и расположению родничков можно судить о механизме вставления и прохождения головки по родовому каналу. Графически стреловидный шов изображается в виде линии, оканчивающейся на одном конце малым родничком ( $\Upsilon$ ), на другом — большим ( $\diamond$ ).

**7. Что такое теменные бугры головки плода?**

Теменными буграми (*tubera-parietalia*) называются наиболее выдающиеся части теменных костей.

**8. Изменяется ли форма и размеры головки плода в процессе родов и что такое ее конфигурация?**

В некоторых случаях, особенно при наличии сужения таза, головка, обладая формативной способностью, подвергается в течение родового акта сжатию. Это свойство головки носит название конфигурации и зависит от подвижности черепных костей, позволяющей им смещаться и заходить друг за друга.

Таким образом, во время родов происходит относительное уменьшение объема головки.

## Глава III

### МЕТОДЫ ИССЛЕДОВАНИЯ РОЖЕНИЦ

#### 1. Порядок исследования

**1. Какие методы исследования рожениц применяются в настоящее время? Методы исследования женщины,**



находящейся в родах, или в состоянии, близком к родам, сводятся к следующему:

а) Общий осмотр живота женщины и ее фигуры в целом, производимый как в лежащем положении беременной, так и стоя.

б) Наружное тазоизмерение специальным инструментом — циркулем, носящим название т а з о м е р а.

в) Измерение различных частей живота сантиметровой лентой.

г) Пальпация живота.

д) Перкуссия живота, производимая перкуссионным молоточком с плессиметром или же просто поколачиванием пальцем по пальцу.

е) Аускультация живота.

Для этой цели пользуются специальным акушерским стетоскопом.

ж) Внутреннее исследование.

Этот метод включает как внутреннее влагалищное (вагинальное) исследование, так и внутреннее прямокишечное (ректальное) исследование<sup>1</sup>. Метод внутреннего исследования очень часто применяют одновременно с наружной пальпацией живота. К этому же разделу относится и прием, употребляемый для внутреннего тазоизмерения, в частности, для измерения диагональной конъюгаты.

з) Рентгенодиагностика.

Метод этот, имеющий очень большое значение в акушерстве, в курсе фантомных занятий изучению не подлежит.

**2. Какое диагностическое значение имеют перечисленные выше методы исследования?**

Они позволяют практическому акушеру, помимо выяснения состояния родовых путей, ответить на следующие вопросы:

а) действительно ли беременна данная женщина;

б) какой у нее срок беременности;

в) нормально ли расположен в матке плод;

г) имеется ли одноплодная или многоплодная беременность;

---

<sup>1</sup> Прямокишечное исследование применяется не всеми акушерами. Подробности см. на стр. 35 и 36.

- д) живой плод или мертвый;
- е) имеет ли место первая или повторная беременность;
- ж) в родах женщина или не в родах;
- з) если в родах, то в каком периоде их.

Последние два вопроса должны дать акушеру полное представление о механизме родового акта (вставление, степень сгибания головки, ведущая точка, стояние стреловидного шва и т. д.).

## 2. Общий осмотр

### 1. На что надо обращать внимание при общем осмотре?

При общем осмотре беременной акушер должен обратить особое внимание на рост женщины и ее телосложение, на форму живота и состояние его брюшных покровов, на состояние молочных желез и сосков.

Кроме того, при осмотре необходимо установить, какие очертания имеет так называемый ромб Михаэлиса.

### 2. Что такое ромб Михаэлиса?

Ромбом Михаэлиса называются очертания области крестца, которые при рассматривании их на беременной действительно имеют контуры ромбовидной площадки (рис. 10).

### 3. Какими анатомическими границами характеризуется ромб Михаэлиса?

Верхний угол ромба соответствует так называемой надкрестцовой ямке, расположенной тотчас под остистым отростком последнего, т. е. V поясничного позвонка. Противоположный нижний угол образован местом схождения больших ягодичных мышц.

Боковые углы ромба соответствуют задним верхним подвздошным осям таза (*spina posterior-superior ossis ilei*).

Таким образом, верхними границами ромба служат линии больших спинных мышц (*mm. erectores trunci*), а нижними границами ромба — сходящиеся линии больших ягодичных мышц.

### 4. Каково значение ромба Михаэлиса в акушерстве?

Изучение размеров и формы ромба имеет большое значение в акушерстве, позволяя судить о величине крест-

цовой кости и указывая на ту или иную форму сужения таза.

### 5. Каким должен быть ромб при нормальном тазе?

При нормальном тазе ромб вполне приближается к фигуре квадрата и имеет следующие размеры: горизонтальная диагональ ромба равна 10 см, вертикальная — 11 см. Иногда диагонали почти равны между собой.

При плоском тазе горизонтальная диагональ ромба удлинена, а вертикальная — укорочена.

При косо-суженном тазе правая и левая половины ромба несимметричны и значительно отличаются по величине.

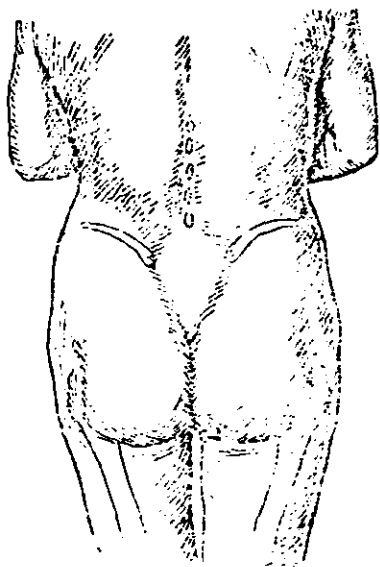


Рис. 10. Ромб Михаэлиса.

### 3. Наружное измерение таза и живота беременной

#### 1. Для чего необходимо наружное тазоизмерение?

При наружном осмотре женского таза, покрытого мягкими тканями и кожными покровами, можно составить впечатление об его форме и размерах. Более точные данные можно получить только при специальном акушерском тазоизмерении.

#### 2. Какие размеры большого таза необходимо знать акушеру?

Акушеру необходимо знать поперечные и прямой размеры большого таза, а в некоторых случаях и его косые размеры.

#### 3. Какие поперечные размеры большого таза необходимо определить акушеру?

Акушеру необходимо определить три поперечных размера:

##### 1. Расстояние между наиболее отдаленными точками

подвздошных костей, т. е. между передне-верхними остями (*spina iliaca anterior-superior dextra et sinistra*) правой и левой стороны. Этот размер носит название *distantia spinarum*, в среднем в норме он равен 26 см.

2. Расстояние между наиболее отдаленными точками гребешков подвздошной кости (*crista ossis ilei*). Этот размер носит название *distantia cristarum* и равен 29 см.

3. Расстояние между наиболее отдаленными точками двух вертелов (*trochanter*). Этот размер носит название *distantia trochanterica* и равен 32 см (рис. 11).

#### 4. Что такое наружная конъюгата?

Наружной конъюгатой (*coniugata externa*) называется расстояние между остистым отростком V (т. е. последнего) поясничного позвонка и верхним краем лонного сочленения. Этот размер равен 20 см (рис. 12).

Практически пуговку тазомера надо ставить не на остистый отросток V поясничного позвонка, а в расположенную ниже надкрестцовую ямку, находящуюся между остистыми отростками V поясничного и I крестцового позвонка. Эта ямка соответствует верхнему углу ромба Михаэлиса.

#### 5. В каких случаях производится определение косых размеров?

Для уточнения диагноза при наличии косо-суженного таза производится измерение его косых размеров.

Наибольшее значение имеют размеры, идущие от передне-верхней подвздошной ости (*spina anterior-superior*) одной стороны до задне-верхней ости (*spina posterior-superior*) другой стороны, а также размеры, идущие от передне-верхней подвздошной ости к задне-верхней ости одноименной стороны (так называемые боковые конъюгаты).

#### 6. Какое диагностическое значение имеют косые размеры?

Абсолютная величина косых размеров решающего значения не имеет.

Определение косо-суженного таза основывается исключительно на цифровой разнице получаемых измерений.

Разницу в 1 см и более принято считать патогномичной для косо-суженного таза.

#### 7. Какое акушерское значение имеет измерение большого таза?

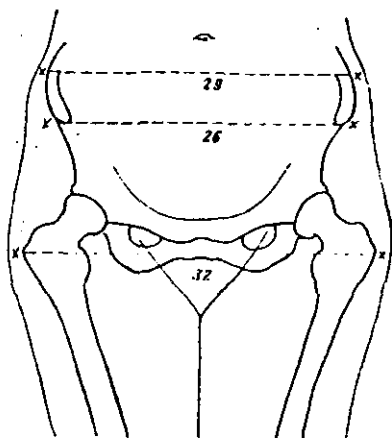


Рис. 11. Поперечные размеры таза.

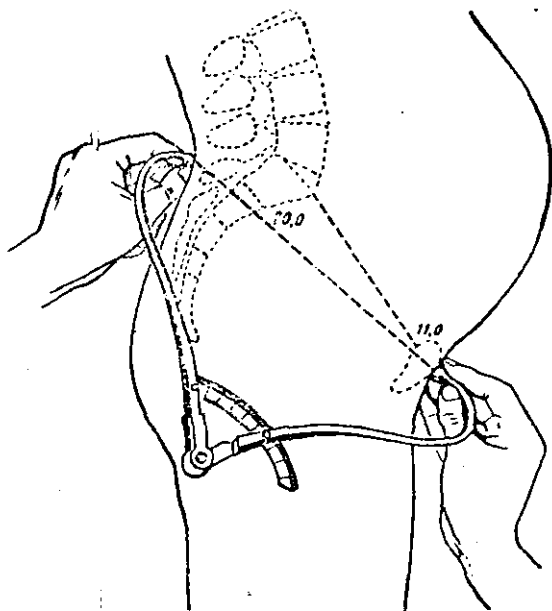


Рис. 12. Измерение наружной конъюгаты.

Малый таз на живой женщине недоступен для непосредственного анатомического промера различных его отделов и точек. Зная форму и размеры большого таза, можно составить известное представление о форме и размерах малого таза. Таким образом, перечисленные выше размеры большого таза указывают на нормальное состояние малого таза.

Уменьшение всех размеров большого таза или хотя бы одного из них на 2 см и более указывает на патологию таза, т. е. на его анатомическое сужение.

**8. Для чего производится измерение различных отделов живота беременной и роженицы сантиметровой лентой?**

Это измерение применяется главным образом для определения высоты стояния дна матки над лобком и окружности живота.

Для этой цели сантиметровая лента располагается по срединной (белой) линии (*linea alba*), находящейся на спине женщины; таким путем измеряется расстояние между верхним краем лонного сочленения (симфиза) и дном матки.

В конце беременности высота стояния дна матки равна 32—34 см.

Обычно приходится производить еще дополнительные измерения лентой расстояний между верхним краем симфиза и пупком и между верхним краем симфиза и мечевидным отростком грудины (*processus xiphoides*), а также измерять наибольшую окружность живота.

Окружность живота измеряется на уровне пупка и в норме не превышает 100 см.

Сопоставляя эти размеры, акушер сможет определить более или менее точно срок беременности.

**9. Можно ли обойтись без сантиметровой ленты?**

Необходимо отметить, что все перечисленные промеры, за исключением измерения окружности живота, могут быть выполнены одним только тазомером, причем полученные данные должны быть более точными сравнительно с данными, полученными с помощью сантиметровой ленты.

Следует иметь в виду, что при измерении тазомером длина расстояний будет меньше, чем при измерении лентой.

#### 4. Наружная пальпация

##### 1. Что такое наружное акушерское исследование?

Наружное акушерское исследование включает методически проводимую пальпацию живота беременной. Сама пальпация распадается на ряд отдельных приемов, проводимых строго пунктуально и последовательно.

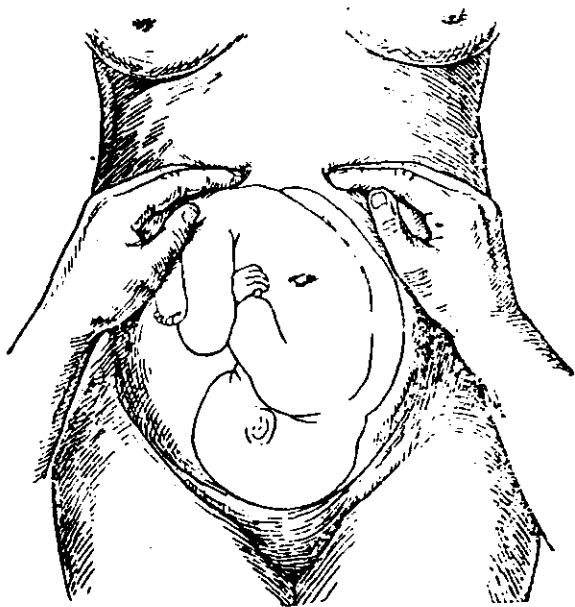


Рис. 13. Определение стояния дна матки.

##### 2. Какие пальпаторные приемы считаются наиболее важными при обследовании беременных?

Наиболее важными при обследовании живота беременной или роженицы считаются пять пальпаторных приемов.

##### 3. Что определяется первым пальпаторным приемом?

Первый прием применяется для определения стояния дна беременной матки. Акушер становится справа от женщины, повернувшись к ней лицом, и, положив обе свои руки ладонной поверхностью на верхнюю часть ее живота, определяет и отграничивает дно матки (рис. 13).

Этот прием выполняется обычно без особых затруднений, но по точности получаемых данных он значительно уступает измерению длины матки сантиметровой лентой или тазомером. Такой пальпаторный прием дает только приблизительное представление о высоте стояния дна матки, когда отсчет ведется обычно в поперечных пальцах по отношению к пупку или мечевидному отростку.

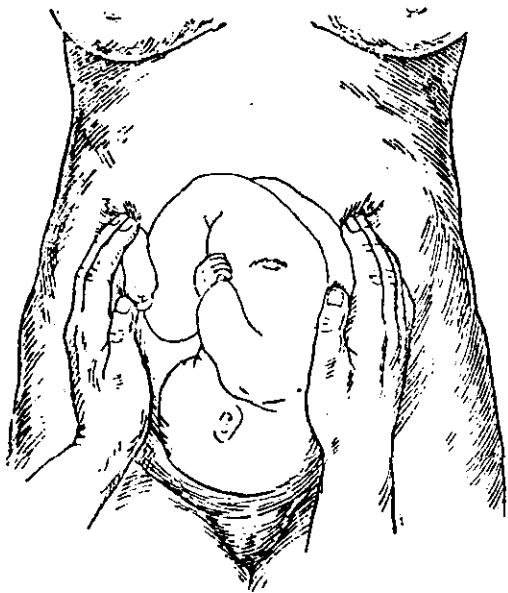


Рис. 14. Определение положения спинки плода и его мелких частей.

#### 4. Что определяется вторым пальпаторным приемом?

Второй прием состоит в определении положения плода и его частей в полости матки. Этим приемом определяется положение спинки плода и его мелких частей, т. е. его позиция и вид (рис. 14).

Пальцы и ладонная поверхность рук исследующего располагаются по обеим боковым поверхностям матки. При этом, с одной стороны, исследующая рука ощущает спинку плода, определяемую в виде плотного упругого



образования. С другой стороны, под пальцами определяются мелкие части плода, которые узнаются по их активным движениям, а также по меньшему сопротивлению, которое оказывает матка исследующей руке.

**5. Что определяется третьим пальпаторным приемом?**

Третий прием применяется для определения предлежащей части плода. Он выполняется одной рукой, почему может быть назван «одноручным» (рис. 15).

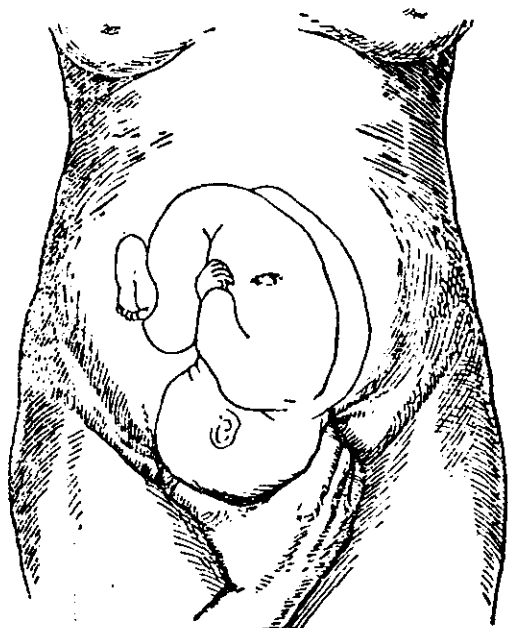


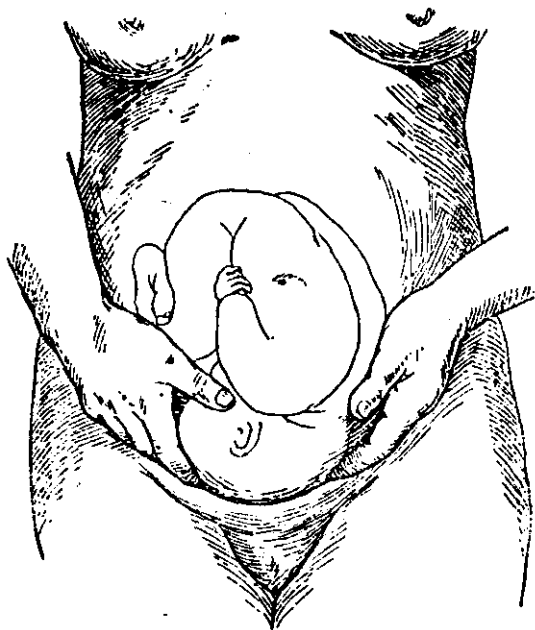
Рис. 15. Определение предлежащей части.  
Одноручный прием.

Этот прием, так же как и первые два, проводится в положении акушера лицом к исследуемой.

**6. Что определяется четвертым пальпаторным приемом?**

Четвертый прием применяется также для определения предлежащей части, но в отличие от третьего приема он выполняется двумя руками, почему может быть назван «двуручным».

Применяя этот прием, акушер меняет свое положение в отношении исследуемой: он становится спиной к ней и пальпирует подлежащую часть кончиками пальцев обеих рук, которые как бы сходятся друг с другом непосредственно над плоскостью входа в малый таз (рис. 16).



Двуручный прием.

Рис. 16. Определение подлежащей части.

Таким приемом удастся определить подлежащую часть и тогда, когда она уже опустилась в полость малого таза.

7. Что определяется пятым пальпаторным приемом?

Пятый прием (дополнительный) состоит в определении плечика плода, т. е. его плечевого выступа (processus acromion).

8. Как производится определение плечевого выступа плода при пальпации?

Как известно, спинка плода при продольном его положении в матке чаще всего занимает косое положение,

т. е. плоскость спинки совпадает с косыми размерами входа в малый таз; так как при этом один из плечевых выступов всегда будет выстоять над головкой плода слева или справа (в зависимости от позиции), то представляется возможным определить этот выступ пальпаторным путем (рис. 17).

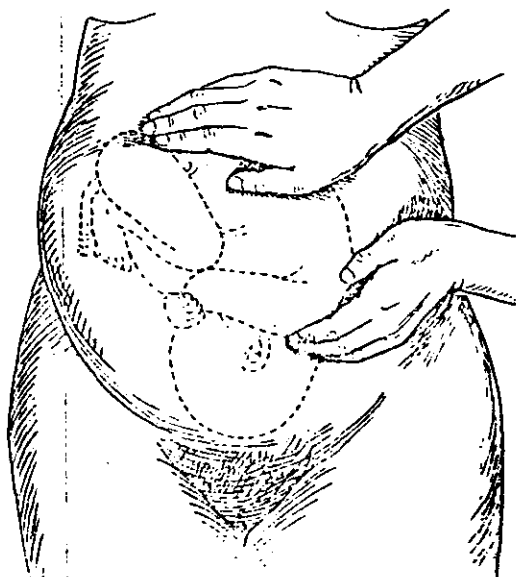


Рис. 17. Прошупывание плечика.

Переднее плечико плода определяется достаточно точно, так как оно ясно выделяется своей округлой выпуклостью, причем на противоположной стороне матки пальпирующая рука уходит глубже, встречая на своем пути мелкие части плода.

Диагноз подтверждается аускультацией, так как в месте нахождения плечика сердечные тоны выслушиваются яснее всего.

В некоторых случаях плечевой выступ можно принять за одну из мелких частей плода (колени, локоть), однако там, где расположены эти части, сердцебиение отсутствует, а сами части представляются очень подвижными.

9. Какое значение имеет определение плечевого выступа плода? Определение плечика плода имеет очень важное диагностическое значение в родах.

а) Оно позволяет провести дифференциальный диагноз между головным и тазовым предлежанием, так как наличие плечевого выступа непосредственно над головкой окончательно подтверждает диагноз головного предлежания.

б) Определение плечика позволяет установить позицию плода, что представляет иногда известные затруднения, особенно когда сердцебиение плода прослушивается достаточно ясно как справа, так и слева от средней линии.

в) По значительному отклонению плечевого выступа от средней линии (т. е. когда выступ и сердцебиение плода определяются почти по краю живота и именно справа) с большей долей вероятности можно предположить задний вид.

г) По механизму опускания плечика (т. е. по постепенному его приближению к средней линии и к симфизу) можно сделать заключение, что роды протекают правильно.

д) Определение плечика значительно упрощает метод акушерской аускультации, так как в этом месте сердцебиение плода выслушивается лучше всего.

## 5. Перкуссия и аускультация

1. В каких случаях пользуются методом перкуссии живота?

Этот метод акушеры применяют очень редко. Однако совершенно отказываться от него не следует.

Метод перкуссии приобретает особенную ценность в тех случаях, когда, вследствие сильного напряжения брюшной стенки, становится невозможным пальпаторное исследование. В таких случаях только методом перкуссии удастся определить границы дна матки.

2. Какое значение имеет метод аускультации живота беременной?

Метод аускультации является одним из решающих методов исследования. Он позволяет выслушать сердечные тоны плода и тем самым установить два бесспорных положения:

а) наличие второй половины беременности,

б) наличие живого плода.

Кроме того, метод аускультации в сочетании с пальпацией способствует уточнению диагноза многоплодия, разгибательных положений головки, характера предлежания и позиций.

**3. Как производится выслушивание сердечных тонов плода?**

Акушерский стетоскоп прикладывают к той части живота, где предполагается найти место наиболее ясного сердцебиения.

**4. Как найти при выслушивании место наиболее ясного сердцебиения плода?**

Расположение места наиболее ясного сердцебиения зависит от положения и предлежания, высоты стояния предлежащей части, а также вида и позиции плода.

В частности, очень большое значение для аускультации сердечных тонов имеет определение плечика плода, так как область плеча является всегда местом, где наиболее ясно прослушивается сердцебиение плода.

**5. Можно ли выслушать сердечные тоны плода без помощи акушерского стетоскопа?**

Сердечные тоны плода можно выслушать и без акушерского стетоскопа путем прикладывания уха акушера непосредственно к брюшной стенке беременной в месте предполагаемого сердцебиения плода. Однако получаемые таким путем данные менее точны, чем при применении акушерского стетоскопа.

**6. Чем характеризуется сердцебиение внутриутробного плода?**

Сердцебиение внутриутробного плода характеризуется двойными частыми ударами с очень короткой паузой, напоминающими тиканье карманных или ручных часов. Число ударов колеблется в среднем от 130 до 140 в минуту.

Физиологические границы составляют 120—140 ударов в минуту.

Всякое отклонение от указанных цифр как в сторону ускорения, так и в сторону замедления надо расценивать как выраженную в той или иной степени патологию, в частности, наступающую асфиксию плода.

**7. С чем можно смешать сердцебиение плода?**

Иногда сердечные тоны плода можно смешать с шумами материнского происхождения, т. е. с пульсацией брюшной аорты матери. Чтобы отличить их друг от друга, необходимо одновременно с выслушиванием плода сравнить их с пульсацией радиальной артерии матери (a. radialis), сосчитывая пульсовые удары.

**8. Какое значение имеют прочие шумы, выслушиваемые акушерским стетоскопом?**

**Шумы со стороны матери:**

1) так называемый маточный шум дующего характера, зависящий от наличия крупных сосудов беременной матки;

2) кишечные шумы, зависящие от перистальтики; они выслушиваются в виде плеска, урчания.

Шумы, происходящие со стороны матери, особого диагностического значения не имеют.

**Шумы со стороны плода:**

1) шум пуповины, прослушиваемый не всегда и характеризующийся нежным дующим шумом, совпадающим по ритму с частотой сердечных тонов плода; этиология этого шума неясна;

2) толчки плода, зависящие от его активных движений.

Этот феномен имеет довольно важное диагностическое значение тогда, когда беременная еще не ощущает шевеления плода, акушеру же не удается определить его сердцебиение, т. е. от 16 до 22 недель беременности.

## **6. Внутреннее исследование**

**1. Какое значение в акушерстве имеет метод внутреннего исследования?**

Внутреннее исследование, наряду с наружным, является одним из основных видов акушерского исследования. Оно имеет важное диагностическое и прогностическое значение, особенно во время родового акта, позволяя наблюдать за динамикой раскрытия шейки и механизмом вставления и продвижения по родовому каналу предлежащей части.

**2. Как производится внутреннее исследование?**

Существует два способа внутреннего исследования в родах или в конце беременности:

а) исследование *per vaginam* — внутреннее влагалищное (вагинальное) исследование; этот метод является основным;

б) исследование *per rectum* — внутреннее прямокишечное (ректальное) исследование; этот метод является подсобным.

**3. Какие надо соблюдать условия при влагалищном исследовании?**

При влагалищном исследовании необходимо соблюдать следующие условия:

а) женщина должна лежать на спине с согнутыми в коленях и разведенными в бедрах ногами;

б) таз женщины должен быть по возможности приподнят;

в) мочевого пузыря и по возможности прямая кишка должны быть опорожнены;

г) руки акушера и наружные половые органы исследуемой должны быть тщательно обеззаражены.

**4. Как производится дезинфекция рук акушера?**

Руки акушера приводятся в асептическое состояние различными методами. Наиболее распространен в последнее время способ Спасокукоцкого с последующей обработкой рук 5% йодной настойкой.

**5. Как производится дезинфекция наружных половых органов женщины?**

Производится подмывание наружных половых органов с последующей их обработкой 5% йодной настойкой.

**6. Как должны быть сложены пальцы акушера при влагалищном исследовании?**

Как правило, акушерское влагалищное исследование производится двумя пальцами — указательным и средним — той руки, которой акушер лучше всего владеет. Указательный и средний пальцы должны быть вытянуты, безымянный палец и мизинец согнуты и прижаты к ладони, большой палец разогнут и максимально отведен в сторону (рис. 18).

Иногда, если полученных данных недостаточно, для более точной ориентировки производят исследование четырьмя пальцами, т. е. полурукой, или даже всей рукой, введенной во влагалище. Такой метод исследования иногда требует применения наркоза.

**7. Как должны вводиться пальцы в половые пути женщины при влагалищном исследовании?**

Свободная рука акушера широко раздвигает большие и малые губы, обнажая преддверие влагалища. Исследующие два пальца вводятся по задней стенке влагалища, отдавляя при этом кзади заднюю спайку промежности.

8. На что надо обращать особое внимание при влагалищном исследовании?

Влагалищное исследование складывается из ряда последовательно проводимых мероприятий. Вначале производится осмотр наружных половых органов, причем обращается внимание на состояние слизистой и характер выделений, выясняется состояние промежности, влагалища (длина, узость, наличие рубцовых изменений и пр.) и шейки матки (сглаживание ее и степень раскрытия,

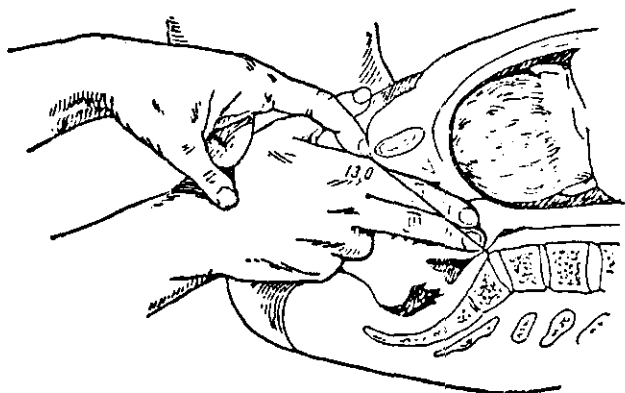


Рис. 18. Измерение диагональной конъюгаты.

рубцовые изменения шейки и пр.). Далее определяется состояние околоплодного пузыря и предлежащей части, а также отношение предлежащей части к родовым путям, т. е. к размерам полости малого таза.

Если предлежащая часть стоит еще высоко, определяется состояние мыса (promontorium); если мыс достигается, измеряют диагональную конъюгату.

Исследование заканчивается выяснением состояния нижних отделов малого таза, т. е. его узкой части и выхода.

#### 9. Что такое диагональная конъюгата?

Диагональной конъюгатой (*coniugata diagonalis*) называется расстояние между мысом и нижним краем симфиза.

В норме это расстояние равно 12,5–13,5 см



**10. Как производится измерение диагональной конъюгаты?**

Введенными пальцами стараются достичь мыса, что в нормальном тазе не всегда выполнимо. Если же кончик среднего пальца касается мыса или упирается в него, это говорит иногда о сужении прямого размера входа в таз.

Чтобы измерить диагональную конъюгату, указательный или средний палец наружной руки подводят под нижний край симфиза и ногтем отмечают то место на указательном пальце, которое непосредственно соприкасается с нижним костным краем лона (рис. 18). Осторожно выведя из влагалища пальцы, предлагают ассистенту промерить на руке отмеченное расстояние тазомером, сантиметровой лентой или специальной металлической линейкой.

**11. Для чего необходимо измерение диагональной конъюгаты?**

Зная диагональную конъюгату, можно определить и так называемую истинную, или акушерскую, конъюгату. Для этой цели из длины диагональной конъюгаты вычитают 1,5—2 см.

**12. Что такое истинная конъюгата?**

Истинной, или акушерской, конъюгатой (*coniugata vera, coniugata obstetrica*) называется кратчайшее расстояние между мысом и наиболее выдающейся внутренней поверхностью симфиза. В норме это расстояние равно 11 см. Необходимо отличать истинную, или акушерскую, конъюгату от анатомической, описанной выше (см. главу I, стр. 7 и 8). Акушерская конъюгата на 0,5 см короче анатомической и в практическом отношении имеет очень важное значение.

**13. В каких случаях пользуются прямокишечным исследованием?**

Прямокишечным исследованием пользуются в тех же случаях, когда показано влагалищное исследование. Однако по получаемым данным в смысле полноты диагностики оно значительно уступает влагалищному исследованию.

**14. Как производится прямокишечное исследование?**

Это исследование всегда производится указательным пальцем. На руку должна быть надета резиновая перчатка. Конец вводимого пальца и задний проход женщины смазывают вазелином или мылом.

## 15. Каковы преимущества и недостатки прямокишечного исследования?

Преимущества прямокишечного исследования заключаются в следующем: при этом способе исключается внесение экзогенной инфекции в половые пути беременной; этот способ требует значительно меньшей затраты времени, чем влагалищное исследование.

К числу существенных недостатков прямокишечного исследования относится меньшая точность получаемых данных: исследование производится через *septum recto-vaginale*, вследствие чего от исследующего могут ускользнуть некоторые важные детали. Помимо того, при прямокишечном исследовании загрязняются перчатки, а в некоторых случаях и пальцы.

Измерение диагональной конъюгаты при прямокишечном исследовании невозможно, равно как и манипуляции в отношении околоплодного пузыря и шейки.

Если прямокишечное исследование дает неясный результат, вызывая известные сомнения, акушер должен немедленно перейти к влагалищному исследованию.

## 16. Что такое комбинированное внутреннее исследование?

Комбинированным внутренним исследованием называют одновременно проводимое пальпаторное наружное и внутреннее акушерское исследование.

Как правило, этим методом пользуются при исследовании беременной в первой половине беременности, но иногда его применяют и в течение родового акта.

В некоторых случаях требуется исследование при помощи влагалищных зеркал.

## 7. Рентгенодиагностика

### 1. Какое значение имеет рентгенодиагностика как метод исследования беременных и рожениц?

Рентгенодиагностика в последние недели беременности и в родах в некоторых случаях имеет чрезвычайно важное значение. С помощью рентгенографии уточняется диагностика предлежания, вставления, многоплодия и некоторых форм уродства. Рентгенологическое исследование позволяет также выявить положение плода, вид и позицию, членорасположение. Рентгенография с успехом применяется при узком тазе.

## МЕХАНИЗМ РОДОВ

**1. Что такое роды?**

В это понятие входит совокупность физиологического процесса, который носит название раскрытия шейки матки, и биомеханического процесса, называемого изгнанием плода и последа.

Период раскрытия шейки матки называется первым (подготовительным) периодом родов, а период изгнания плода — вторым периодом. Третий период родов называется последовым.

Итак, процесс родов состоит из поступательного движения плода через родовые пути и осуществляется исключительно силой маточных сокращений, т. е. схваток.

Для того чтобы роды протекали физиологически, должна быть налицо совокупность трех факторов:

а) наличие нормальных родовых путей,

б) наличие нормально расположенного объекта родов, т. е. плода,

в) наличие правильных родовых схваток в первом периоде родов и хорошей работы брюшного пресса во втором периоде.

Первые два фактора были нами рассмотрены в соответствующих главах.

**2. Что такое механизм родов?**

Под механизмом родов подразумевается совокупность закономерных движений плода, особенно его предлежащей части, при прохождении через родовые пути.

**3. Для чего необходимо изучение механизма родового акта?**

Практически акушер должен хорошо знать механизм как нормальных, так и особенно патологических родов, чтобы в случаях, угрожающих здоровью и жизни как матери, так и плода, в любой момент оказать рациональную акушерскую помощь.

**4. Имеется ли единый механизм родов вне зависимости от характера предлежания?**

Для каждого предлежания имеется свой строго обособленный механизм. Более того, при головном предлежании имеется свой специфический механизм для каждого варианта вставления головки.

## 5. Какие имеются варианты головного предлежания?

Головка плода может вставляться различными частями.

Наиболее часто встречается затылочное предлежание. Это предлежание относится к согнутым, считается обычным для нормального течения родового акта.

Далее следуют: передне-головное предлежание, лобное предлежание, лицевое предлежание.

Эти предлежания относятся к разгибательным.

## 6. Каков механизм родов при затылочном предлежании головки?

Чтобы ясно представить себе нормальный механизм вставления головки и ее продвижение по родовому каналу, надо хорошо знать размеры и форму нормальной головки доношенного плода, а также анатомию родовых путей (эти данные были изложены выше).

Механизм родов складывается из взаимоотношений предлежащей части плода и различных отделов и плоскостей малого таза.

## 7. Как определяется начало механизма родов?

Начало механизма родов определяется с момента соприкосновения известной части окружности головки с костным кольцом малого таза, т. е. с плоскостью входа в малый таз. Однако такое соприкосновение у первородящих, как правило, происходит еще задолго до родов. Головка плода опускается в полость малого таза своим небольшим сегментом обычно за 4—6 недель до родов. Это взаимоотношение головки с плоскостью входа в малый таз носит статический характер.

С момента же возникновения родовой деятельности, т. е. с началом родовых схваток, определяется начало механизма родов в собственном смысле. Это будет уже так называемое динамическое понятие.

## 8. Что такое родовые схватки, как они определяются и чем характеризуются?

Под родовыми схватками надо понимать периодическое закономерное сокращение матки. Эти сокращения имеют правильный ритм, разделяются известными промежутками и приводят к сглаживанию и раскрытию шейки матки.

Родовые схватки надо отличать от прочих маточных схваток, лишенных правильной закономерности. К этой

категории относятся схватки, наблюдаемые в течение всей беременности. Очень часто их можно наблюдать при пальпаторном обследовании беременных. Схватки эти носят крайне нерегулярный характер и отличаются полной безболезненностью: женщины их совершенно не замечают. Чем ближе роды, тем матка становится все более возбудимой и незадолго до родов иногда возникает ряд схваток, которые могут продолжаться несколько часов и сопровождаются известной болезненностью. Однако эти схватки являются только предвестниками родового акта и раскрытия шейки матки при этом не происходит. Они носят название ложных.

Итак, главное отличие так называемых ложных схваток от родовых заключается в том, что ложные схватки не ведут к раскрытию матки: шейка при внутреннем исследовании остается длинной, не укорачивается, т. е. не подвергается процессу сглаживания.

#### 9. Как определяются схватки?

Схватки определяются акушером при помощи пальпаторного приема: рука, положенная на живот роженицы, ощущает, что во время схваток матка, бывшая до этого мягкой и расслабленной, становится твердой.

#### 10. Каков ритм схваток при нормальной родовой деятельности?

Сокращения матки в начале родов наступают приблизительно через 12—15 минут. Позже промежутки между схватками равняются 10 минутам, а в дальнейшем уменьшаются до 8—7—6 минут. Наконец, схватки возникают через 5 минут и даже чаще и принимают постепенно все более интенсивный характер.

Все это позволяет сделать заключение, что роды действительно начались. Такой диагноз подтверждается данными влагалищного исследования, при котором удается отметить характерные изменения со стороны матки, т. е. процесс сглаживания шейки.

#### 11. Какова продолжительность маточных сокращений?

В начале родов сокращения матки продолжают несколько секунд (до 10), позднее их продолжительность увеличивается до 20—30 секунд. В конце периода раскрытия схватки продолжают по 50—60 секунд. Если же продолжительность схватки превышает 90 секунд, такие сокращения считаются патологическими.

**12. Что такое потуги и чем они отличаются от схваток?**

Отличие потуг от схватки состоит в том, что схватка представляет собой сокращение только одной матки. При потуге к сокращению матки присоединяется комплексное сокращение группы поперечнополосатых мышц брюшного пресса, диафрагмы, тазового дна и пр. Хотя сокращение брюшного пресса носит рефлекторный характер, все же потуги вполне подчинены силе воли.

Продолжительность потуг различна — от 10 до 30 секунд.

**13. Как начинается механизм родового акта?**

Механизм родов начинается со вставления предлежащей части во вход в малый таз. Так как наиболее частым предлежанием является головное, то с момента вставления головки во вход при развившейся родовой деятельности и начинается тот закономерный процесс поступательного движения плода, который носит название механизма или точнее «бномеханизма» родового акта.

## **I. Механизм родов при переднем виде затылочного предлежания**

**1. Какая самая частая форма вставления головки во вход малого таза?**

Повседневные наблюдения показывают, что самой частой формой предлежания и вставления головки является ее согнутое положение затылком вперед.

Такое вставление головки является физиологическим, а потому оно наиболее детально изучено акушерами. К рассмотрению его механизма обычно приступают в первую очередь.

**2. В каких вариантах происходит согнутое вставление головки?**

Согнутое (затылочное) вставление головки может протекать в двух вариантах:

А. Головка, вставляющаяся во вход в таз, согнута в умеренной степени.

Б. Головка, вставляющаяся во вход в таз, максимально согнута.

Кроме того, как в том, так и в другом случае головка может быть расположена:

А<sub>1</sub>. В первой позиции, переднем виде.

Б<sub>1</sub>. Во второй позиции, переднем виде.

Варианты А + А<sub>1</sub> и А + Б<sub>1</sub> представляют физиологическое явление и обуславливают механизмы нормальных родов.

Варианты Б + А<sub>1</sub> и Б + Б<sub>1</sub> являются обычными при обще-равномерносуженном тазе.

3. На какие моменты можно разделить механизм родов при затылочном предлежании?

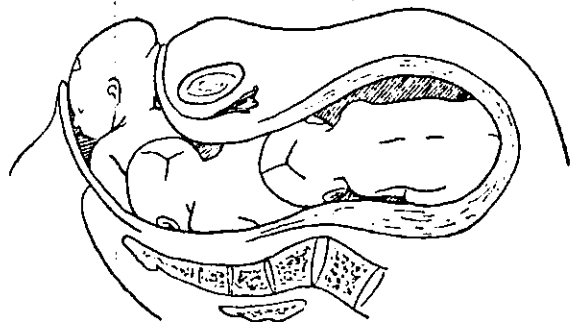


Рис. 19. Положение головки во входе, полости и выходе таза.

Механизм нормальных родов состоит из нескольких моментов, определяющих отношение головки к различным отделам малого таза.

Начальный момент механизма определяется вставлением головки во вход (рис. 19).

4. В каком размере таза происходит вставление головки во вход при затылочном предлежании?

В норме вставление головки во вход малого таза может быть в косом (наиболее часто) или в поперечном его размере (реже).

5. Почему в норме вставление головки во вход происходит чаще всего в косом размере?

Причина косого вставления головки во вход в таз зависит исключительно от вида и позиции, т. е. от того, что спинка плода в полости матки, как правило, всегда занимает косое положение.

## 6. На что указывает поперечное стояние стреловидного шва во входе?

Поперечное стояние стреловидного шва может указывать на сужение размеров таза, которое не позволяет головке пройти плоскость входа в косом размере и заставляет головку стать в наиболее выгодном размере входа, т. е. повернуться из косого в поперечное положение, так как поперечные размеры входа в таз являются самыми большими. Другой характерной особенностью затылочного вставления является умеренное сгибание головки. Оно выражается в том, что по ходу тазовой проводной линии будет продвигаться та часть головки, которая соответствует тупому концу овоида и носит название макушки (*vertex capitis*).

## 7. Что такое ведущая точка?

Ведущей точкой вставления называется та точка подлежащей части, которую исследующий палец все время прощупывает в центре малого таза по ходу тазовой проводной линии.

## 8. Что такое тазовая проводная линия?

Линия, соединяющая центры всех плоскостей малого таза, носит название тазовой проводной линии (рис. 2).

## 9. Может ли быть ведущей точкой малый родничок?

Если малый родничок явится ведущей точкой и будет определяться в центре, значит в данном случае имеется значительное сгибание головки. Чаще всего это сгибание вызвано наличием общеравномерно-суженного таза.

## 10. Почему в норме головка вставляется во вход всегда в согнутом положении?

Наиболее частой причиной вставления головки во вход в согнутом положении является типичное согнутое членорасположение плода (*habitus flexus*).

## 11. Что может произойти с головкой, если она встретит сопротивление со стороны тазового кольца?

Если тазовое кольцо входа является суженным или головка очень крупна, то для преодоления этих пространственных несоответствий необходимо:

а) вставление головки во вход стреловидным швом в поперечном размере (если имеется сужение прямого размера входа);

б) усиление сгибания головки (если имеется общеравномерное сужение всех размеров входа);



в) конфигурация головки.

12. Что происходит с головкой, когда она минует плоскость входа и начинает опускаться в полость малого таза?

После того как головка плотно вставилась во вход в малый таз, дальнейшим поступательным движением будет опускание ее в широкую часть полости малого таза.

В нормальном тазе головка будет опускаться в косом размере и в состоянии умеренного сгибания.

Дальнейший механизм родов характеризуется внутренним поворотом головки (рис. 19).

13. Что представляет собой внутренний поворот головки и от чего он зависит?

Пройдя широкую часть полости малого таза и вступив в его узкую часть, головка начинает совершать вращательное движение, в результате чего она из косого размера вставления переходит стреловидным швом в прямой размер, достигая выхода таза.

Имеется много теорий, объясняющих сущность внутреннего вращения головки (*rotatio capitis interna*).

Из них наибольшим признанием пользуются две:

а) теория пространственных соотношений,

б) теория влияния мускулатуры тазового дна.

14. В чем сущность теории «пространственных соотношений»?

В основных чертах сущность этой теории сводится к приспособлению головки к наиболее выгодным для нее размерам различных отделов малого таза. Теория пространственных соотношений не может объяснить случаи внутреннего вращения головки, совершаемого со строгой закономерностью в случаях ранних преждевременных родов и при наличии обширного таза, когда не может быть и речи о каком-либо несоответствии.

15. В чем сущность теории влияния мускулатуры тазового дна?

Подтверждением тому, что мышцы тазового дна также играют активную роль при внутреннем повороте, являются те случаи, когда головка совершает свое вращение в полости малого таза при полном отсутствии пространственного несоответствия, вращение ее может быть объяснено исключительно влиянием сокращения мускулатуры тазового дна, в частности, ножек леватора.

**16. Что происходит после того, как головка совершит свой внутренний поворот?**

После внутреннего поворота головка устанавливается в выходе малого таза (рис. 19), причем стреловидный шов расположен в прямом размере. Сгибание ее еще больше усиливается, после чего подзатылье, в частности, *ligamentum pubicae*, вплотную подходит под симфиз.

Малый родничок, который до того был расположен несколько эксцентрично, в этот момент родового акта определяется в центре малого таза.

Дальнейшему поступательному движению головки в ее согнутом положении мешает тазовое дно и копчик. Если головка будет продолжать поступательное движение в указанном направлении, то теоретически она должна преодолеть сопротивление мягких тканей, т. е. разорвать их при своем рождении. Таким образом, головка может родиться через промежность и задний проход, минуя наружные половые органы. Однако это встречается исключительно редко. Такие разрывы промежности носят название центральных и относятся к тяжелым родовым травмам.

Диагноз центрального разрыва промежности нетруден: наружные половые органы не повреждены, задняя спайка промежности цела, тогда как задняя стенка влагалища, промежность и задний проход разможены.

**17. Как происходит рождение головки при нормальном течении родового акта?**

Согнутая, стоящая в выходе малого таза головка может покинуть родовые пути только путем разгибательного движения, следуя спереди по ходу мягких родовых путей.

**18. С какого момента начинается разгибание головки при ее рождении?**

Разгибание головки начинается только после того, как малый родничок значительно опустится книзу и будет отстоять от нижнего края симфиза не менее чем на 7 см, т. е. на расстояние, равное в среднем длине указательного пальца. При этом одной точкой затылка, так называемой точкой фиксации головка будет плотно упираться в нижний край симфиза и совершать последовательное разгибательное движение вокруг этой точки, производя вращение вперед, т. е. рождаясь из мягких родовых путей (рис. 20).

### 19. Что такое точка фиксации?

Точкой фиксации, или точкой опоры рычага (*punctum fixum, hypomochlion*), называют часть плода, которая упирается в нижний край симфиза в тот момент механизма родов, который соответствует прорезыванию, т. е. выходу этой части из половых путей.

### 20. Какова клиника разгибательного момента механизма родов?

Клинически это будет соответствовать второму периоду родов, т. е. периоду изгнания.

Головка начинает показываться в половой щели. Сначала определяется незначительная часть головки, которая с концом потуги снова скрывается в половых путях. В дальнейшем головка начинает показываться все больше и больше. Промежность при этом растягивается и становится очень высокой.

Из заднего прохода выжимаются фекальные массы, особенно если роженица была недостаточно подготовлена к родам. Головка, как говорят, врезывается. Наконец, начинается прорезывание.

Термин «прорезывание» означает, что изгнание достигло того момента, когда наибольшая окружность головки проходит вульварное кольцо. В этот момент ей оказывается акушерская помощь, так называемое ручное пособие (см. часть II).

### 21. Что происходит с головкой после того, как она полностью прорезалась?

Родившаяся головка плода производит наружный поворот и поворачивается затылком к левому бедру матери при первой позиции плода и к правому бедру матери при второй позиции.

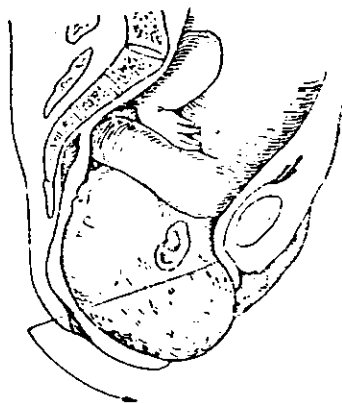


Рис. 20. Рождение головки в переднем виде затылочного предлежания.

Наружный поворот головки зависит от происходящего в это время внутреннего поворота плечиков.

## 22. Как происходит рождение плечевого пояса?

Еще в момент внутреннего поворота головки в малом тазу плечики плода вступают во вход в таз в несколько косом размере.

Дойдя до тазового дна, плечи также производят внутренний поворот в полости и устанавливаются в прямом размере выхода таким образом, что одно плечо (переднее) располагается под лоном, другое (заднее) — обращается к копчику.

Упираясь передним плечом в нижний край лонного сочленения и образуя новую точку фиксации, туловище делает поступательное движение вперед, отодвигая назад копчик. После этого из-под спайки промежности выходит заднее плечо, а затем легко рождается остальная часть туловища.

## 2. Механизм родов при заднем виде затылочного предлежания

### 1. Что такое роды в заднем виде?

Если спинка плода обращена к задней стороне матки и продолжает сохранять такое расположение в течение всего процесса родов, такие роды называются «роды в заднем виде» (рис. 21).

### 2. Каковы причины образования заднего вида?

Причины образования заднего вида точно неизвестны, но так как плод в течение беременности в 33% случаев всех головных предлежаний расположен во второй позиции в заднем виде и только в 1,5% в переднем виде (опять-таки во второй позиции), то ясно, какое значение для образования заднего вида в родах имеет вторая позиция. Таким образом, в процессе родового акта головка, как правило, переходит из заднего вида в передний. Только в небольшом количестве случаев этого перехода не происходит и рождение плода совершается в заднем виде.

### 3. Как диагностировать задний вид затылочного предлежания?

Диагноз основывается на данных внутреннего исследования; малый родничок в таких случаях должен быть

расположен кзади, а большой родничок — кпереди (рис. 22).

4. Как протекает механизм родов при заднем виде затылочного предлежания?

Опустившись в полость, головка поворачивается затылком не кпереди, а, наоборот, кзади.



Рис. 21. Затылочное предлежание, головка во входе, задний вид.

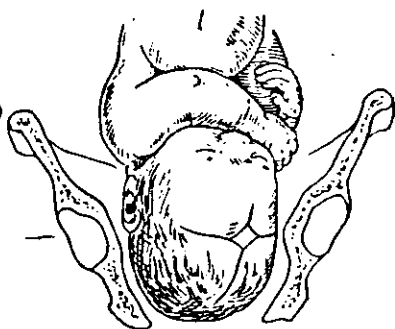


Рис. 22. Затылочное предлежание, головка в полости, задний вид.

По совершении внутреннего поворота и установления головки в выходе малого таза в прямом размере под лонно подходит большой родничок, который в период изгнания становится точкой фиксации. Ведущей точкой будет малый родничок.

Рождение головки складывается из двух последовательных движений:

1. Сгибание. Головка упирается в нижний край симфиза большим родничком, являющимся точкой фиксации; при этом из-за промежуности выходят теменные бугры и затылочная часть головки.

2. Разгибание. Дальнейшее прорезывание головки происходит вследствие образования новой точки фиксации, противоположной большому родничку, — шейно-подзатылочной борозды. Головка упирается этой точкой

в верхушку крестца и копчик; выведение головки совершается путем ее умеренного разгибания, причем из-под симфиза рождается передний край темени, лоб и личико.

**5. Какова клиника родов при заднем виде затылочного предлежания?**

Период продвижения головки в полости малого таза всегда длительнее, нежели при простом затылочном вставлении с умеренным сгибанием головки.

Особенно затягивается период изгнания, так как достаточное сгибание головки может быть достигнуто лишь при сильной потужной деятельности.

**6. Каков образ действий акушера при родах в заднем виде затылочного предлежания?**

Образ действий акушера при таких родах ничем не должен отличаться от его тактики при нормальных родах, т. е. врач должен ограничиваться выжиданием и наблюдением.

В случае возникновения опасности для плода (асфиксия) применяют оперативное пособие.

### **3. Механизм родов при низком поперечном стоянии стреловидного шва**

**1. Что такое низкое поперечное стояние стреловидного шва?**

Если головка, стоявшая во входе в таз в поперечном размере, опустившись в полость и дойдя до тазового выхода, не производит внутреннего поворота, такое положение головки носит название низкого поперечного стояния.

**2. Какова клиника низкого поперечного стояния стреловидного шва?**

Клиника низкого поперечного стояния характеризуется длительным нахождением головки в полости малого таза.

Если период изгнания плода затягивается, то, исключив сужение выхода малого таза или задний вид, всегда можно заподозрить низкое поперечное стояние головки.

**3. Как диагностировать низкое поперечное стояние стреловидного шва?**

Диагноз низкого поперечного стояния головки устанавливается путем влагалищного исследования. Головка

должна стоять целиком в выходе малого таза, стреловидный шов должен быть расположен строго в поперечном размере (рис. 23).

#### 4. Каков исход этой аномалии механизма родов?

Длительно задержавшись на дне малого таза в поперечном положении, головка, в конце хонцов, все же совершает внутренний поворот и рождается. Если же поворота не происходит и плоду или матери угрожает опасность, прибегают к оперативному пособию.

5. Может ли головка при наличии поперечного стояния стреловидного шва находиться не в выходе, а несколько выше, в узкой и даже широкой части полости малого таза?

Да, может. Такое положение головки носит название среднего поперечного стояния стреловидного шва.

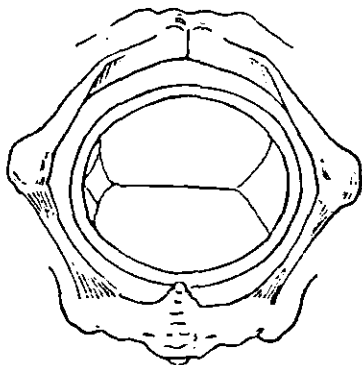


Рис. 23. Низкое поперечное стояние головки, первая позиция.

### 4. Механизм родов при передне-головном предлежании

#### 1. Что такое передне-головное предлежание?

Передне-головное предлежание относится к начальной фазе разогнутых положений. При этом вставлении головка вступает во вход прямым размером, равным 12 см. Ведущей точкой будет большой родничок.

#### 2. Как диагностировать передне-головное предлежание?

Диагноз ясен из всего изложенного и ставится только путем внутреннего исследования. Определяемый в центре таза большой родничок говорит о наличии передне-головного предлежания (рис. 24).

#### 3. Каковы причины образования передне-головного предлежания?

Причины образования разгибательных положений вообще и передне-головного предлежания в частности точно неизвестны. В этиологии подобного рода аномалий

играет роль совокупность различных факторов, благоприятствующих образованию разгибательных положений (см. соответствующие главы в учебниках акушерства).

#### 4. Каков механизм родов при передне-головном предлежании?

Головка вступает во вход со стреловидным швом, расположенным или в поперечном, или в косом размере таза. Чаще всего при этом наблюдается вторая позиция.

Наиболее часто определяется задний вид с большим родничком, расположенным в центре и несколько спереди, и малым родничком, расположенным глубоко кзади. После того как головка проделывает внутренний поворот, большой родничок начинает подходить к лону, причем тонкой фиксации становится нижний край лба.

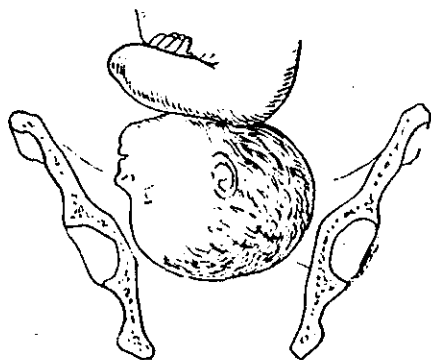


Рис. 24. Передне-головное предлежание. Головка во входе.

Рождение головки складывается из двух последовательных движений:

1. Сгибание. Головка упирается переносицей в нижний край симфиза, из-под промежности выходит темя с теменными буграми и затылок.

2. Разгибание. Дальнейшее прорезывание головки происходит вследствие образования новой точки фиксации, противоположной области glabella. Такой точкой является шейно-подзатылочная борозда.

Головка упирается этой точкой в верхушку крестца и копчик; выведение головки совершается путем ее умеренного разгибания, причем из-под симфиза рождается передний край темени, лоб и личико.

#### 5. Могут ли протекать роды при передне-головном предлежании в переднем виде?

Иногда роды в передне-головном предлежании происходят в переднем виде. В таких случаях опускание головки в полость и вращение ее совершаются обычным путем. После того как головка установится в выходе ма-



лого таза, в период изгнания наблюдается сгибание головки, дальнейшее рождение которой происходит так же, как и при затылочном предлежании.

**6. Как происходит рождение туловища после выведения головки при передне-головном предлежании?**

Механизм рождения туловища после выведения головки при передне-головном предлежании, равно как и при других разогнутых положениях, ничем не отличается от механизма, описанного при затылочном предлежании (стр. 16).

**7. Какова клиника родов при передне-головном предлежании?**

Ввиду того что при этом предлежании головка проходит родовые пути большей окружностью, чем при затылочном предлежании, родовой акт затягивается. Головка задерживается как во входе, так и особенно в полости малого таза.

**8. Каков должен быть образ действий акушера в случае родов при передне-головном предлежании?**

При этой аномалии вставления акушер должен ограничиться выжиданием, так как в значительной части случаев происходят самостоятельные роды.

Если плоду и матери угрожает опасность, прибегают к оперативному пособию.

## **5. Механизм родов при лобном предлежании**

**1. Что такое лобное предлежание?**

Лобное предлежание представляет собой дальнейшее развитие разогнутого положения головки. При этом вставлении головка вступает во вход большим косым диаметром, равным 13,5 см. Ведущей точкой будет лоб. Лобное предлежание встречается чрезвычайно редко.

**2. С чем следует дифференцировать лобное предлежание?**

При головке, длительно стоящей во входе, возможно и внеосевое вставление, и гидроцефалия, и высокое прямое стояние головки (см. ниже).

**3. Какова клиника лобного предлежания?**

Клиника лобного предлежания характеризуется длительными родами при головке, стоящей во входе.

#### 4. Как диагностируется лобное предлежание?

Диагноз лобного предлежания устанавливается только путем внутреннего исследования.

Палец в центре таза прощупывает лоб, с одной стороны которого определяется лобный шов, с другой стороны — надбровные дуги и верхний край глазницы (рис. 25).

#### 5. Каков исход этой аномалии механизма вставления?

Прогноз при лобном предлежании всегда очень серьезный. Ввиду того что размеры большого косога диаметра равны 13,5 см, а самые большие размеры входа равны 13 см; то, теоретически рассуждая, роды при лобном предлежании невозможны.

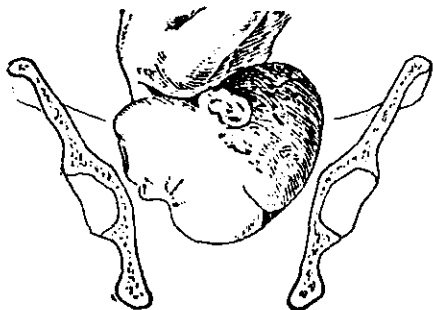


Рис. 25. Лобное предлежание. Головка во входе.

#### 6. В каких случаях лобного предлежания возможно самопроизвольное рождение головки?

При наличии некрупной головки и широкого таза в случаях лобного предлежания возможно и самопроизвольное родоразрешение.

#### 7. Каков механизм родов при заднем виде лобного предлежания?

Головка при лобном вставлении устанавливается во входе лобным швом в поперечном размере. Опустившись в полость, головка совершает внутренний поворот, причем большой родничок отклоняется кзади, а вперед под лонно подходит носик плода. Таким образом устанавливается задний вид.

Рождение головки складывается из двух последовательных движений:

1. Сгибание. Головка упирается в нижний край симфиза верхней челюстью, которая, таким образом, является точкой фиксации; головка делает сгибание и рождается до теменных бугров.

2. Разгибание. Дальнейшее прорезывание головки происходит вследствие образования новой точки

фиксации, противоположной верхней челюсти. Такой точкой является шейно-подзатылочная борозда. Головка упирается этой точкой в верхушку крестца и копчик; выведение головки совершается путем ее умеренного разгибания, причем из-под симфиза рождается передний край темени, лоб и личико.

**8. Может ли при лобном предлежании образоваться передний вид и каков будет его механизм?**

Может, но такой механизм встречается еще реже, чем описанный выше задний вид. Вставление и опускание в полость будут те же, что и при заднем виде, однако после совершения головкой внутреннего поворота точкой фиксации явится большой родничок.

**9. В чем опасность лобного вставления?**

Лобное вставление представляет большую опасность как для матери, так и особенно для плода.

Угрозой для матери является перерастяжение нижнего сегмента матки и его разрыв, а также возможность образования свищей. Разрывы промежности наблюдаются довольно часто.

Плоду вследствие длительных родов грозит опасность асфиксии.

**10. Каким должен быть образ действий акушера при определении им лобного вставления?**

Акушер, учитывая значительную опасность лобного вставления, должен быть особенно внимателен и обязан своевременно принять решение в отношении выбора оперативного пособия.

Ввиду того что никогда не может быть полной уверенности в благополучном исходе родов для плода, акушер обязан предупредить об этом как роженицу, так и ее родных и своевременно поставить вопрос о кесаревом сечении. Если роженица не дает согласия на эту операцию, врач проводит роды *per vias naturales*, заканчивая их краниотомией в случае внутриутробной гибели плода, при возникновении лихорадки в родах, перерастяжении нижнего сегмента матки и при других осложнениях.

При появлении симптомов угрожающего разрыва матки краниотомия производится на живом плоде.

Заслуживает быть отмеченным приоритет нашего соотечественника — ассистента Московского университета Г. А. Словьева, пред-

ложившего еще в 1888 г. своевременно превращать лобные предлежания в роды в лицевые приемом, состоящим в разгибании головки пальцем, введенным в рот плода.

## 6. Механизм родов при лицевом предлежании

### 1. Что такое лицевое предлежание?

Лицевое предлежание представляет собой крайнюю степень разгибательного положения головки. Причины, заставляющие головку плода принять разгибательное положение еще в течение беременности, точно неизвестны.

### 2. Часто ли встречается лицевое предлежание во время беременности?

Лицевое предлежание до родов встречается крайне редко. Чаще всего головка находится в средней степени разгибания, т. е. в лобном положении, а лицевое предлежание образуется только в течение родового акта; в среднем оно встречается один раз на 279 родов<sup>1</sup>.

### 3. Как диагностировать лицевое предлежание?

Диагноз лицевого предлежания устанавливается с помощью внутреннего исследования. Иногда при тщательно проводимой наружной пальпации удается поставить предположительный диагноз, прощупав с одной стороны выпуклость затылочно-теменной части головы, а с другой — острый выступ подбородка.

### 4. Что является характерным для лицевого предлежания при внутреннем исследовании?

Исследующий палец определяет части лица: глазницы, нос, рот, подбородок. Иногда исследующий палец при введении в рот плода вызывает сосательные движения (рис. 26). Исследовать необходимо очень осторожно, чтобы не причинить повреждений лицу плода.

При затяжных родах, особенно при образовании значительной родовой опухоли, лицевое предлежание можно смешать с чистым ягодичным.

### 5. В каких размерах входа происходит вставление лица?

Вставление лица, так же как и затылочной части головки, происходит либо в косом, либо в поперечном размере входа. Размер лицевого вставления равен 9,5 см (diameter hyo-bregmaticus).

<sup>1</sup> По Гентеру.

6. Чем следует руководствоваться при определении направления лицевого предлежания?

Если при затылочном предлежании руководствуются направлением стреловидного шва, то при лицевом предлежании определяется направление срединной лицевой линии. Эта линия идет по лобному шву, переносице, спинке носа, середине рта и подбородку.

7. Что является ведущей точкой при родах в лицевом предлежании?

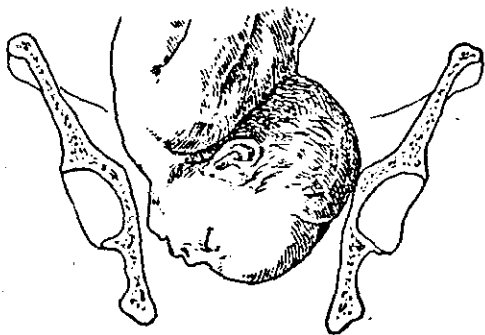


Рис. 26. Лицевое предлежание. Головка во входе.

Ведущей точкой при родах в лицевом предлежании в случае значительного разгибания головки является подбородок.

8. Как определяются виды и позиции при лицевом предлежании?

Виды и позиции при лицевом предлежании определяются исключительно по спинке.

Положение подбородка кпереди, т. е. к лону, определяет задний вид.

Положение подбородка кзади, т. е. к мысу, указывает на передний вид.

Если подбородок расположен в левой половине таза, это соответствует второй позиции, если в правой — то первой.

9. Каков механизм родов при лицевом предлежании?

Механизм родов при лицевом предлежании складывается из следующих моментов.

Головка опускается в полость в том же размере, в каком она стояла во входе. Опустившись в полость, головка должна установиться в выходе в прямом размере; при этом она производит внутренний поворот. При вращении головки подбородок должен обязательно подойти под симфиз и стать таким образом, чтобы область подъязычной кости упиралась в нижний край лона, т. е. чтобы *os hyoideum* была бы точкой фиксации (рис. 27).

Рождение головки может быть осуществлено только путем сгибания.

10. Какова клиника рождения головки при лицевом предлежании?

Начало прорезывания головки характеризуется тем, что из половой щели прежде всего показывается подбородок, затем остальные части лица и, наконец, лоб. После этого рождается большой родничок, темя, теменные бугры и затылок.

Рождение туловища после выхода головки при лицевом предлежании ничем не отличается от рождения туловища при затылочном предлежании головки.

11. Когда роды в лицевом предлежании приобретают характер тяжелой патологии?

Если подбородок в процессе опускания лица в полость малого таза поворачивается не кпереди, а кзади, то такое отклонение представляет собой тяжелую патологию, требующую оперативного вмешательства.

При повороте подбородка кзади, т. е. при переднем виде лицевого предлежания, продвижение головки по родовому пути приостанавливается, так как плечевой пояс плода вколачивается в малый таз, а головка упирается лбом в лono.

Таким образом, резко запрокинутая назад головка должна покинуть полость таза одновременно с плечевым поясом, что невозможно (рис. 28).

12. Являются ли роды при лицевом предлежании более опасными по сравнению с затылочным предлежанием?

Хотя размеры вставления лица одинаковы с размерами вставления затылка, прогноз для плода при лицевом предлежании всегда остается серьезным.

При затылочном положении точкой фиксации является подзатылье, т. е. та часть головки, которая имеет плотные костные покровы.

При лицевом предлежании точкой фиксации будет подъязычная область, где расположены сосудистые и червные пучки шеи, сдавление которых небезразлично для плода (асфиксии, парезы и пр.).

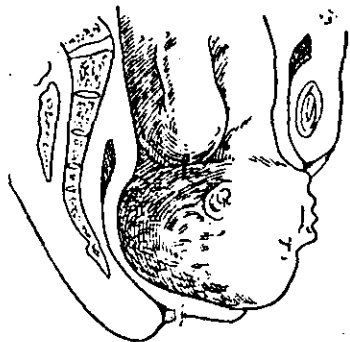


Рис. 27. Рождение головки в лицевом предлежании, заднем виде.

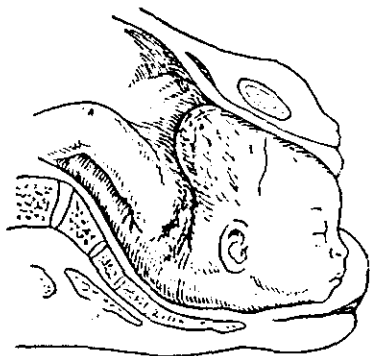

Рис. 28. Передний вид лицевого предлежания.

### 13. Каков образ действий акушера во время родов в лицевом предлежании?

Тактика акушера при родах в лицевом предлежании ничем не отличается от таковой при родах в затылочном предлежании, т. е. врач должен ограничиться выжиданием и наблюдением.

Если плоду угрожает опасность (асфиксия), прибегают к оперативному пособию.

## 7. Внеосевое вставление

### 1. Что такое внеосевое вставление?

Внеосевым, или «асинклитическим», называется такое вставление головки во вход малого таза, когда стреловидный шов стоит не на равном расстоянии от мыса и лона, а, наоборот, расположен или ближе кзади, т. е. к мысу, или ближе кпереди, т. е. к лону.

В первом случае вставление носит название переднего асинклитизма, во втором случае — заднего асинклитизма.

**2. В каких случаях внеосевое вставление не считается патологией?**

Если внеосевое вставление выражено нерезко, оно не останавливает поступательного движения головки и роды протекают обычным путем. Опускаясь в полость малого таза, головка переходит из внеосевого вставления в нормальное осевое.

**3. В каких случаях внеосевое вставление принимает патологический характер?**

Если внеосевое вставление выражено очень резко и стреловидный шов смещен на значительное расстояние от срединной поперечной линии входа, то такое вставление клинически сопровождается длительным стоянием головки во входе.

**4. Каковы причины внеосевого вставления?**

Внеосевое вставление наблюдается, как правило, при наличии плоского таза, для которого такое вставление характерно.

Передний асинклитизм зависит от чрезмерного наклонения беременной матки кпереди (*anteversio uteri gravidi*), чаще всего он наблюдается при отвислом животе (*venter propendens*) и у многорожавших с чрезвычайно растянутой и дряблой брюшной стенкой, которая не может поддерживать матку в достаточной степени.

Этиология заднего внеосевого вставления до сих пор еще окончательно не выяснена.

**5. На чем основывается диагностика внеосевых вставлений?**

Диагностика внеосевых вставлений основывается исключительно на данных внутреннего исследования, когда удастся определить смещение стреловидного шва кзади или кпереди от поперечного размера входа. При очень резко выраженном внеосевом вставлении удастся определить кончик уха плода или у лона, что характерно для переднего асинклитизма, или, наоборот, у мыса, что характерно для заднего асинклитизма.

**6. Каков механизм родов при внеосевом вставлении?**

Механизм родов при внеосевом вставлении заключается в том, что головка вступает в полость последо-



вательно, сначала одной теменной костью, затем другой.

При переднем асинклитизме первой в полость малого таза опускается та теменная кость, которая расположена около лона, т. е. передняя. Задняя теменная кость отстает в своем поступательном движении, так как встречает препятствие со стороны мыса (рис. 29).




Рис. 29. Передне-теменное внеосевое вставление.

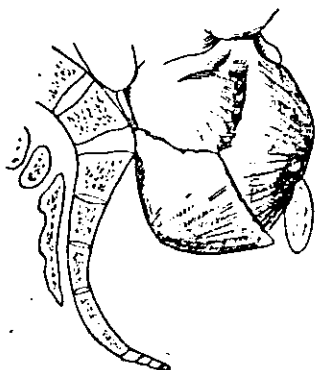


Рис. 30. Задне-теменное внеосевое вставление.

Конфигурация головки при внеосевом вставлении состоит в захождении одной теменной кости за другую. Таким образом, головка претерпевает относительное уменьшение своих поперечных размеров.

При заднем асинклитизме в полость малого таза опускается та теменная кость, которая расположена около мыса, т. е. задняя. Передняя теменная кость задерживается лонем (рис. 30).

**7. С какими особенностями механизма родов сочетается внеосевое вставление?**

Внеосевое вставление очень часто сочетается с высоким длительным стоянием головки в поперечном размере таза, а также с той особенностью, что большой и малый роднички стоят на одном уровне, а потому хорошо определяются при внутреннем исследовании.

Все это является характерной особенностью механизма родов при плоском тазе.

## 8. Высокое прямое стояние головки

1. Что такое высокое прямое стояние стреловидного шва при головном предлежании?

Если в начале механизма родов при вставлении головки во вход в малый таз стреловидный шов расположен в прямом размере входа и такое расположение шва принимает длительный или стабильный характер, данное вставление головки носит название высокого прямого стояния стреловидного шва.

2. От чего зависит данная аномалия?

Причины этой редко встречающейся аномалии вставления головки окончательно не выяснены. В образовании этой аномалии играет роль сумма различных этиологических факторов (см. соответствующую главу в учебниках акушерства).

3. На какие два вида вставления делится данная аномалия?

При высоком прямом стоянии стреловидного шва встречается два вида вставления: передний вид высокого прямого стояния головки (*positio occipitalis publica*) и задний вид высокого прямого стояния головки (*positio occipitalis sacralis*).

4. Как диагностируется высокое прямое стояние стреловидного шва?

Диагноз основывается на данных внутреннего исследования; головка стоит высоко во входе, стреловидный шов — в прямом размере. Роднички располагаются в зависимости от вида. Иногда определение родничков затруднительно.

5. Какова клиника родов при высоком прямом стоянии стреловидного шва?

Несмотря на хорошую родовую деятельность, головка расположена во входе малым сегментом и не имеет тенденции к опусканию в полость малого таза. Вследствие длительного стояния головки во входе, роды затрудняются.

6. Какова дифференциальная диагностика данной аномалии вставления?

Если головка длительно задерживается во входе, то, помимо высокого прямого вставления ее, это может за-

висеть от наличия лобного предлежания, гидроцефалии, асинклитизма и пр.

**7. Возможны ли при высоком прямом стоянии стреловидного шва самопроизвольные роды?**

Возможны. При переднем виде роды наступают в 50% случаев и даже несколько чаще, а при заднем виде — в 30%<sup>1</sup>. Если матери или плоду угрожает опасность, прибегают к оперативному родоразрешению.

**8. В чем опасность высокого прямого стояния головки для матери и плода?**

Для матери эта аномалия вставления опасна тем, что вследствие длительного стояния головки во входе может произойти перерастяжение нижнего сегмента матки со всеми вытекающими отсюда последствиями: угрожающий разрыв матки, образование свищей и т. д.

Плоду вследствие длительности родов грозит опасность асфиксии.

**9. Каков механизм самопроизвольных родов при переднем виде высокого прямого стояния головки?**

При переднем виде высокого прямого стояния головка сильно сгибается и, в конце концов, упирается затылком в симфиз. После этого по мысу и внутренней поверхности крестца проходит теменная часть головки с большим родничком, а затем и лоб. По установлении головки в выходе малого таза со стреловидным швом в прямом размере дальнейшее продвижение головки ничем не отличается от затылочного предлежания.

**10. Каков механизм самопроизвольных родов при заднем виде высокого прямого стояния головки?**

При заднем виде высокого прямого стояния головка также прodelьвает сильное сгибание и конфигурацию. Малый родничок располагается недалеко от мыса, большой родничок стоит за лоном, т. е. расположен высоко и прощупать его затруднительно.

Если головка опускается в полость, дальнейшее ее движение повторяет механизм типичного заднего вида при затылочном предлежании. Чаще спустившаяся головка совершает в полости вращение на 180°, т. е. переходит в передний вид, причем рождается так же, как при обычном затылочном предлежании.

<sup>1</sup> Цит. по Яковлеву.

## 9. Механизм родов при тазовом предлежании

### 1. Что такое тазовое предлежание?

Продольное положение плода в матке, когда тазовый конец определяется над входом или во входе в таз, а головка расположена в дне матки, носит название тазового предлежания.

### 2. Как часто встречается тазовое предлежание?

Тазовое предлежание в среднем встречается в 3% случаев по отношению ко всем родам.

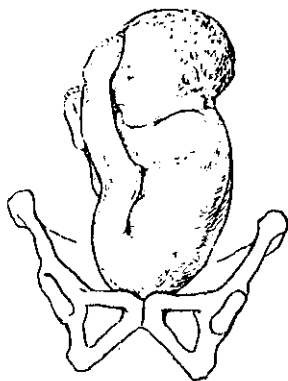


Рис. 31. Чистое ягодичное предлежание.

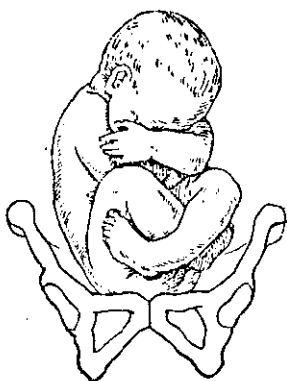


Рис. 32. Смешанное ягодичное предлежание.

### 3. Какие встречаются разновидности тазовых предлежаний?

Тазовые предлежания по характеру вставления распадаются на три группы: к первой относится чистое ягодичное предлежание, ко второй — смешанное ягодичное предлежание, или ягодично-ножное, к третьей — ножное предлежание, распадающееся в свою очередь на два варианта: полное ножное предлежание (если предлежат две ножки) и неполное (если предлежит одна ножка).

### 4. Чем характеризуется чистое ягодичное предлежание?

При чистом ягодичном предлежании ножки согнуты в тазобедренных суставах и разогнуты в коленных (обе

или одна), почему они вытянуты вверх и прилегают к туловищу плода (рис. 31).

5. Чем характеризуется смешанное ягодичное предлежание?

При смешанном ягодичном предлежании ножки согнуты в тазобедренных и коленных суставах и разогнуты в голеностопных (рис. 32).

6. Как дифференцировать полное и неполное ножное предлежание?

Если одна ножка разогнута в тазобедренном суставе и предлежит, такое положение называется неполным ножным.

Если же обе ножки разогнуты в тазобедренных суставах, вытянуты вниз и предлежат, такое положение называется полным ножным (рис. 33).

Ножные положения образуются лишь в родах, так как до начала родовой деятельности пространственные условия не позволяют ножкам отойти от туловища и разогнуться.

Коленное положение есть также ножное, но здесь ножки или ножка не успели еще разогнуться в коленном суставе.

7. Как определяются виды и позиции при тазовых предлежаниях? Виды и позиции при тазовом предлежании определяются так же, как и при головном, т. е. исключительно по спинке плода.

8. Какой из всех перечисленных выше вариантов тазового предлежания является наиболее выгодным как для матери, так и для плода?

Самым выгодным вариантом тазовых предлежаний является чистое ягодичное предлежание. При нем шейный канал раскрывается постепенно, ягодицы продвигаются по родовым путям медленно, опасности выпадения пуповины нет. Вытянутые ножки плода прижимают согнутые ручки к груди, чем в значительной степени устра-

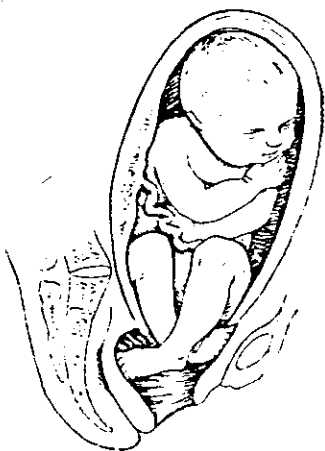


Рис. 33. Ножное предлежание.

няется опасность запрокидывания ручек при рождении туловища.

Однако роды даже в чистом ягодичном предлежании представляют определенную опасность для плода, увеличивая мертворождаемость. Особенно это касается пожилых первородящих.

### 9. Как диагностировать тазовое предлежание?

Диагноз устанавливается как путем наружного исследования, так и путем внутреннего исследования, особенно в родах. Для тазового предлежания характерно определение головки в дне матки. Сердцебиение плода при тазовых предлежаниях определяется обычно высоко; на уровне пупка или выше последнего. Распознавание облегчается нахождением плечика плода.

При внутреннем исследовании для тазового предлежания характерно наличие тех особенностей, которые присущи ягодичам и резко отличают их от головки (отсутствие швов, родничков, волосистости и пр.).

При чистом ягодичном предлежании исследующий палец определяет пастозную упругость ткани; он должен хорошо прощупать седалищные бугры и между ними задний проход плода, по сторонам от которого расположены верхушка копчика и половые органы. Характерно также нахождение мекония на исследующем пальце, если ягодичи стоят во входе или в полости и околоплодный пузырь разорван. Определение нижних конечностей обычно затруднения не вызывает.

Абсолютно точные данные позволяет получить рентгенография как во время беременности, так и в родах.

### 10. Каков механизм родов при чистом ягодичном предлежании?

Механизм родов при чистом ягодичном предлежании в принципе такой же, как при головном предлежании, но имеет свои особенности. Если размеры вставления головки определяются направлением стреловидного шва, то вставление ягодичи определяется направлением ягодичной линии (*linea bitrochanterica*), которая представляет собой линию, соединяющую два седалищных бугра.

### 11. В каком размере происходит вставление ягодичи во вход?

Вставление ягодичи во вход происходит всегда так, что ягодичная линия расположена в косом размере.

**12. Что происходит с ягодицами, когда они пройдут вход и опустятся в полость малого таза?**

Ягодицы, так же как и головка, должны сделать внутренний поворот, причем передняя ягодица при прорезывании подходит под лоно, упираясь своей подвздошной костью (областью трохантера) в нижний край симфиза, т. е. образует точку фиксации.

При этом рождается передняя ягодица.

**13. Как происходит рождение задней ягодицы?**

Задняя ягодица рождается, производя вращательное движение вокруг нижнего края симфиза; при этом туловище принимает характерный почкообразный изгиб соответственно направлению проводной тазовой линии. В дальнейшем происходит освобождение ножек.

**14. Каков образ действий акушера при родах в чистом ягодичном предлежании?**

К моменту прорезывания ягодиц акушер должен быть готов к оказанию ручного пособия.

**15. Для чего необходимо оказание роженице так называемого ручного пособия при тазовом предлежании?**

При родах в тазовом предлежании асфиксия плода возникает гораздо чаще, нежели при затылочном предлежании. Поэтому роды без акушерской помощи или роды, при которых эта помощь является запоздалой или неправильной, дают значительную мертворождаемость (до 10%).

**16. Каков дальнейший механизм рождения туловища, если роженица предоставляется сама себе (роды во внебольничной обстановке)?**

После рождения ягодиц туловище плода, которое легко сжимается, рождается беспрепятственно до плечевого пояса. Плечевой пояс освобождается таким путем, что первой из половой щели, как правило, выпадает передняя ручка. Если рождение переднего плеча произошло, то заднее плечо может родиться лишь после того, как образуется точка фиксации шейно-плечевой области.

**17. Может ли произойти остановка механизма рождения плечевого пояса?**

Это происходит только тогда, когда ручки не сохраняют нормального членорасположения и оказываются вытянутыми или запрокинутыми. В таких случаях безусловно необходима акушерская помощь.

### 18. Как происходит рождение последующей головки?

Рождение последующей головки в основном сходно с рождением головки в затылочном положении, т. е. во вход в таз головка вступает в косом размере, в полости малого таза она совершает внутренний поворот и в выходе малого таза устанавливается в прямом размере в состоянии умеренного сгибания.

### 19. Что служит точкой фиксации при рождении последующей головки?

Точкой фиксации в нижний край лона при рождении последующей головки является ее подзатылье, перешедшее непосредственно из шейно-плечевого угла. Головка рождается путем вращения ее вокруг нижнего края лона, причем первым показывается подбородок, затем личико, лоб, темя и, наконец, противоположная выдающаяся часть головки, так называемая макушка.

### 20. Каков механизм родов при ягодично-ножном предлежании?

В основном механизм родов при ягодично-ножном предлежании аналогичен механизму чистого ягодичного предлежания, особенно когда предлежащая ножка длительно остается в родовых путях и выпадает только в момент врезывания ягодиц.

Если ножка выпадает преждевременно, ее оберегают от охлаждения, завертывая в стерильную пеленку. При задержке продвижения ягодиц ножка отекает и становится цианотичной. Однако это обычно не влияет на состояние плода. Если плоду угрожает асфиксия, выпавшей ножкой можно воспользоваться как рычагом при извлечении плода за тазовый-конец.

### 21. Каков механизм родов при ножном предлежании?

Механизм родов при ножном предлежании ничем не отличается от такового при ягодично-ножном предлежании, однако прогноз для плода хуже по сравнению с ягодично-ножным и тем более с чистым ягодичным предлежанием.

Чем дольше удерживаются ножки в половых путях, тем лучше прогноз для плода. С преждевременно выпавшими ножками поступают точно так же, как при ягодично-ножном предлежании.



## Глава V

### АКУШЕРСКОЕ ПОСОБИЕ В РОДАХ

#### 1. Что называется акушерским пособием в родах?

Акушерским пособием в родах называется совокупность приемов, которые применяются в конце периода изгнания плода, рождающегося в головном или тазовом предлежании.

#### 2. Какова цель оказания акушерского пособия?

Целью оказания пособия является содействие физиологическому механизму родов и предупреждение родового травматизма матери и плода.

#### 3. Кем оказывается акушерское пособие?

Акушерское пособие при головном предлежании оказывается, как правило, акушеркой; при тазовом предлежании возможность осложнений значительно увеличивается, поэтому пособие должен оказывать врач.

### I. ПОДГОТОВКА К АКУШЕРСКОМУ ПОСОБИЮ

#### 1. Когда должна начаться подготовка к акушерскому пособию?

Подготовка к пособию должна начаться несколько раньше, чем предлежащая часть станет врезываться, так как в противном случае пособие может запоздать.

Начало подготовки зависит от того, насколько быстро происходит изгнание плода.

Обычно для подготовки к акушерскому пособию требуется около 15 минут.

#### 2. Что входит в подготовку к оказанию акушерского пособия?

Эта подготовка заключается в следующем:

- а) подготовка постели роженицы,
- б) подготовка рабочего места для оказывающего пособие,
- в) подготовка оказывающего пособие,
- г) подготовка роженицы и наружных половых органов.

**3. В чем заключается подготовка постели роженицы?**

Акушерское пособие лучше всего оказывать на рахмановской<sup>1</sup> кровати. Кровать обмывают дезинфицирующим раствором и застилают чистым бельем. Под таз роженицы подкладывают стерилизованную подстилку или пленку. Ножную часть матраца снимают, чтобы дать опору для ног роженицы.

**4. В чем заключается подготовка рабочего места для оказывающего пособие?**

На рабочем месте оказывающего пособие не должно быть ничего лишнего, а только все необходимое. Сюда относятся не только предметы для первого туалета новорожденного, но и все то, что может понадобится для оказания неотложной помощи, как-то: ножницы для разреза промежности, щипцы, кислород, наркоз, ванночка, наполненная горячей водой, на случай асфиксии плода, баллон для отсасывания слизи, шприц и медикаменты для инъекций, стерильное белье и материал и т. д.

**5. В чем заключается подготовка оказывающего пособие?**

Оказывающий пособие должен быть в чистом длинном халате, рукава закатываются выше локтя, на голову надевается глубоко сидящая, закрывающая волосы шапочка. Рот и нос закрываются маской из марли.

Руки обрабатываются до локтя по способу Спасокукоцкого или каким-либо другим способом. Ногти должны быть коротко обрезаны. Перед подготовкой рук следует снять кольца и часы.

При проведении инфицированных родов необходимо надевать резиновые стерильные перчатки.

**6. В чем заключается подготовка роженицы?**

Роженице объясняют, как надо вести себя при оказании пособия, как тужиться (положение тела, опора ног

---

<sup>1</sup> Рахмановская кровать называется так потому, что она была сконструирована московским акушером А. Н. Рахмановым.

и рук, дыхание), насколько важное значение имеет выполнение всех этих указаний и т. п.

Следует успокоить роженицу, внушить ей уверенность в благополучном исходе родов, а также полное доверие к действиям акушерского персонала.

**7. В чем заключается подготовка наружных половых органов?**

Наружные половые органы, промежность и внутренние поверхности бедер тщательно обмывают каким-либо дезинфицирующим раствором, затем осушают и обрабатывают 5% спиртовым раствором йодной настойки. Желательно закрыть задний проход марлевой наклейкой.

Волосы на лобке сбривают заранее, при поступлении роженицы. Тогда же ставится клизма.

**8. Какое положение придается роженице при оказании пособия?**

Роженица лежит на спине, голова приподнята. Ноги согнуты в коленях и упираются в кровать.

## II. ТЕХНИКА АКУШЕРСКОГО ПОСОБИЯ

### *А. Техника пособия при головном предлежании («защита промежности»)*

**1. Где располагается оказывающий пособие?**

Оказывающий пособие становится у ножного конца постели роженицы, чаще с правой стороны.

**2. В чем заключается наблюдение за роженицей?**

Оказывающий пособие наблюдает:

а) за продвижением головки и состоянием промежности;

б) за правильностью потуг, в частности, за тем, чтобы роженица до известного срока тужилась только во время схватки и на всем ее протяжении;

в) за сердцебиением плода, которое ведущий роды выслушивает и считает после каждой потуги, спустя 20—30 секунд. Если сердцебиение выслушать тотчас после потуги, то оно оказывается учащенным или замедленным. Однако это изменение является физиологическим, и сердцебиение выравнивается спустя 20—30 секунд по окончании потуги.

### **3. До каких пор продолжается это наблюдение?**

Оно продолжается до тех пор, пока головка своей наибольшей окружностью не подойдет близко к вульварному кольцу и не начнется прорезывание ее. Выслушивать сердцебиение следует до рождения головки.

У повторнородящих при хорошей родовой деятельности прорезывание головки может произойти в одну потугу.

### **4. Какие основные моменты включает пособие?**

При оказании пособия можно отметить два основных момента:

- а) рождение головки,
- б) рождение плечевого пояса.

### **5. Как происходит рождение головки?**

При затылочном предлежании под нижний край симфиза подходит подзатылочная область головки, где она и находит для себя точку опоры. Вытянутая промежность не позволяет головке проделать прямое поступательное движение, несмотря на то, что изгоняющие силы действуют на плод в этом направлении. Головка давит на промежность и встречает с ее стороны препятствие.

Иногда давление головки на промежность бывает столь сильным, что последняя разрывается<sup>1</sup>. Однако в большинстве родов разрыва промежности не происходит, так как головка избирает другое направление для движения — по проводной линии родового канала.

Очевидно, для того чтобы двигаться в этом направлении, головка должна разгибаться.

**6. Как достигается сохранение целостности мягких родовых путей и особенно промежности при прорезывании головки?**

Для сохранения их целостности необходимо:

- а) обеспечить постепенность прорезывания головки, так как быстрое прорезывание сопровождается внезапным растяжением мягких тканей родовых путей и способствует их разрыву;
- б) содействовать освобождению головки из тканей вульварного кольца;
- в) вывести головку наименьшей окружностью; это возможно, если при затылочном предлежании

---

<sup>1</sup> Причины разрывов промежности могут быть и другими, о чем подробно говорится в соответствующих главах учебников акушерства

сохраняется согнутое положение головки и она прорезывается окружностью, проходящей через малый косой размер.

7. Как обеспечить постепенное прорезывание головки?

Для этого необходимо следующее:

а) выведение головки через вульварное кольцо произвести вне схватки; для этого, рассчита

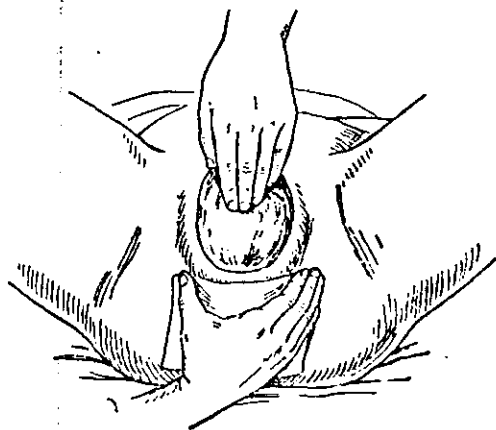


Рис. 34. Расположение рук при защите промежности.

время, надо заставить роженицу потужиться вне схватки и закончить выведение головки;

б) если в момент прорезывания головки роженица начнет сильно, произвольно тужиться, надо принять меры к ослаблению силы потуги; для этого роженицу заставляют очень часто и глубоко дышать ртом, положив руки на грудь и несколько вытянув ноги;

в) рукой, расположенной на промежности, создают некоторое противодействие поступательным движениям головки (рис. 34).

8. Какими приемами способствуют освобождению головки из вульварного кольца?

Эта задача решается следующим образом:

а) когда рождается затылочный бугор, пальцами левой руки осторожно сдвигают с него переднюю

часть вульварного кольца, способствуя полному освобождению затылка вплоть до подзатылочной области;

б) когда вслед за этим рождаются теменные бугры, пальцами левой руки осторожно сдвигают с бугров боковые части вульварного кольца, способствуя полному освобождению теменной области головки (рис. 35).

9. Какими приемами достигается выведение головки наименьшей окружностью?

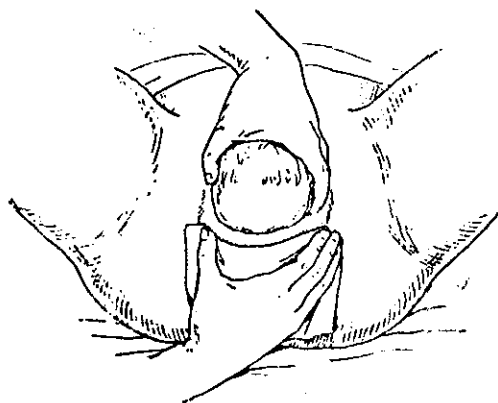


Рис. 35. Выведение головки.

Эта задача решается следующим образом:

а) Оказывающий пособие кладет на промежность всю кисть руки, предварительно покрыв ее стерильной пеленкой, чтобы предохранить от загрязнения. В зависимости от того, с какой стороны от роженицы находится оказывающий пособие, он кладет на промежность правую или левую руку. Отведенный в сторону большой палец располагается по одну сторону вульварного кольца, остальные четыре пальца — по другую. Ладонь ложится на промежность плашмя.

Рука должна лишь плотно прилегать к промежности, но отнюдь не давить на нее с силой. Задача руки заключается в том, чтобы усилить защиту растянутой промежности.

б) Пальцы другой руки также плашмя ложатся на родившуюся часть головки и равномерным, но отнюдь

не сильным давлением противодействуют преждевременному разгибанию головки<sup>1</sup>.

#### 10. Как поступить, когда головка родилась?

После рождения головки нет надобности спешить с рождением плечевого пояса, если к этому нет показаний.

Стерильной марлей вытирают нос и рот ребенка и, убедившись в том, что нет обвития пуповины вокруг шеи, заставляют роженицу потужиться. Поступательное движение головки будет сопровождаться поворотом затылка в ту или другую сторону в зависимости от позиции, которую занимает плод.

#### 11. Как происходит рождение плечевого пояса?

Плечевой пояс устанавливается в прямом размере выхода таза. Переднее плечико подходит под нижний край симфиза, заднее же—удерживается промежностью.

Когда некоторая часть переднего плеча (примерно одна треть его длины) минует край симфиза, здесь создается точка фиксации. Поступательное движение книзу заканчивается. При боковом сгибании позвоночника из-за промежности рождается заднее плечико. В это время общее направление движения плечевого пояса будет круто кпереди.

#### 12. Как поступать при рождении плечевого пояса?

При рождении плечевого пояса оказывающий пособие должен наблюдать:

а) чтобы переднее плечико достаточно подошло под нижний край симфиза;

б) чтобы рождающееся из-за промежности плечико не разорвало промежность.

В некоторых случаях, главным образом у повторно-родящих, при сильных потугах рождение переднего и заднего плечика происходит самостоятельно и очень быстро. Однако так бывает не всегда. Иногда приходится содействовать рождению плечевого пояса и особенно заднего плечика.

---

<sup>1</sup> Этот способ оказания пособия не раз оспаривался, вплоть до полного отказа от всякого поддерживания промежности. Однако доказательств, обосновывающих необходимость отказа от этого метода, не имеется.

**13. Каким приемом можно содействовать рождению плечевого пояса?**

Для того чтобы помочь рождению плечевого пояса, следует произвести легкие влечения за головку, захватив ее двумя руками и расположив пальцы по бокам головки, через уши.

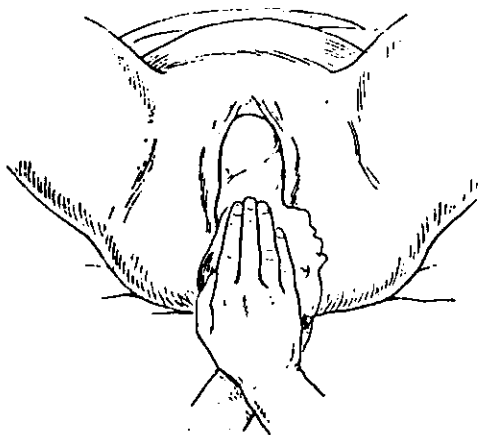


Рис. 36. Рождение переднего плечика.

**14. В каком направлении надо производить влечения?**

Направление влечений должно строго соответствовать естественному механизму рождения плечиков, описанному в вопросе 11.

Сначала влечения должны быть направлены косо кзади и продолжаться в этом направлении до тех пор, пока переднее плечо примерно на одну треть не покажется снаружи (рис. 36).

После этого направление влечений резко изменяется и они производятся кпереди. При этом заднее плечико рождается из-за промежности (рис. 37).

**15. Что следует после рождения плечевого пояса?**

После рождения плечевого пояса очень быстро и без особого механизма рождается остальная часть плода. На этом акушерское пособие при головном предлежании заканчивается.

**16. Как оказывается пособие, если имеется не затылочное, а какое-либо другое предлежание головки?**



В каком бы положении ни происходило рождение головки, пособие должно соответствовать механизму, присущему данному виду предлежания.

Надо иметь в виду, что при всех разгибательных предлежаниях головки давление на промежность значительно больше, а потому и разрыв ее более вероятен, чем при согнутой головке.

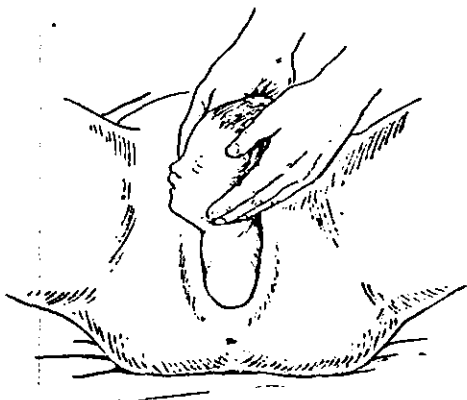


Рис. 37. Рождение заднего плечика.

**17. Какие ошибки встречаются чаще всего при оказании пособия?**

Чаще всего встречаются следующие ошибки:

а) Не ведется достаточного наблюдения за состоянием промежности; ввиду того что она прикрыта рукой, просматривается угрожающий разрыв. Признаками угрожающего разрыва промежности является ее чрезмерное напряжение, лоснящаяся кожа, побеление по средней линии.

При угрожающем разрыве промежности лучше расцечь ее, чем допустить разрыв.

б) Оказывается чрезмерно сильное давление рукой на промежность, что ведет к разминанию ее тканей.

в) Некоторыми акушерками практикуется такой прием: роженица при прорезывании головки сильно подтягивает ноги к животу и тужится, ухватившись руками за бедра или колени. Этот прием усиливает натяжение тканей промежности и увеличивает возможность ее разрыва.

г) Оказывается чрезмерное давление на головку. Еще опаснее, если это давление производится только концами пальцев. Все это грубо травмирует головку.

д) Просматривается обвитие пуповины вокруг шеи плода. При обвитии пуповины следует, потянув за нее, убедиться в отсутствии тугой петли.

Если обвитие тугое, надо перерезать пуповину между двумя зажимами.

е) После рождения головки оказывающий пособие берется за головку и начинает поворачивать ее то в ту, то в другую сторону. При этом легко причинить плоду тяжелые повреждения.

ж) При рождении переднего плечика оно недостаточно выводится из-под симфиза. В результате может произойти перелом ключицы. Другая ошибка при выведении переднего плечика заключается в том, что вместо того, чтобы направить влечения за головку косо кзади, их направляют книзу и даже кпереди. В таком случае не родившееся еще плечико упирается в заднюю поверхность симфиза и выведение его сильно затрудняется.

з) При выведении заднего плечика влечения направляются не круто кпереди, а книзу. В результате промежность разрывается задним плечиком.

## *Б. Техника пособия при чистом и смешанном ягодичном предлежании*

### **1. Как располагается оказывающий пособие?**

Оказывающий пособие сначала становится у ногового конца постели роженицы с той или другой стороны. Впрочем, иногда предпочитают уже в начале пособия поместить роженицу на поперечную кровать<sup>1</sup>. В таком случае оказывающий пособие становится перед роженицей.

### **2. Какие основные моменты можно отметить при оказании пособия?**

---

<sup>1</sup> При этом роженица помещается поперек кровати, а ноги ставятся на придвинутые табуретки или удерживаются двумя помощниками, чтобы дать возможность роженице развить хорошие потуги. Гораздо удобнее пользоваться рахмановской кроватью, вдвинув ее ноговой конец и поместив ноги роженицы на ногодержатели.

При оказании пособия можно отметить четыре основных момента:

- а) рождение ягодиц,
- б) рождение туловища до углов лопаток,
- в) рождение плечевого пояса,
- г) рождение головки.

### 3. Что происходит при рождении ягодиц?

Ягодицы прорезываются в прямом размере таза. Область обращенного кпереди большего вертела подходит под нижний край симфиза, где образуется точка опоры. Передняя ягодица показывается из половой щели роженицы.

Далее, при боковом сгибании позвоночника рождается задняя ягодица из-за промежности. Общее движение рождающихся ягодиц будет направлено кпереди.

### 4. Как поступать, когда рождаются ягодицы?

Оказывающий пособие не должен ничего предпринимать до тех пор, пока полностью не родятся обе ягодицы и некоторая часть бедер. Сердцебиение плода необходимо выслушивать и считать после каждой потуги.

### 5. Как поступать, когда рождается туловище?

Когда рождается туловище, очень важно сохранить естественное членорасположение плода: ножки вытянуты вдоль передней поверхности туловища и лежат спереди (поверх) скрещенных на груди ручек. Расположенные таким образом ножки удерживают ручки на груди и препятствуют их запрокидыванию.

Чтобы способствовать сохранению такого членорасположения, оказывающий кладет руки на ягодицы; большие пальцы располагаются на прижатых к животу бедрах плода; остальные четыре пальца обеих рук располагаются на крестцовой поверхности. Большие пальцы прижимают бедра плода к туловищу и тем самым к ручкам плода, препятствуя их запрокидыванию.

Кроме того, описанный прием ослабляет пружинящее действие приведенных ножек, вследствие чего ослабляется давление плода на промежность.

Поступательные движения плода должны происходить силой потуг; никакого влечения производить не следует. По мере рождения плода большие паль-

цы, придерживающие ножки, передвигаются ближе к вульварному кольцу (рис. 38).

Следующий этап пособия оказывается уже при рождении плечевого пояса.

**6. Как определить, что плечевой пояс опустился достаточно низко и настало время для оказания необходимого пособия?**

Это определяется на основании того, что снаружи показывается нижний угол передней лопатки. Прорезывание плечевого пояса, как и прорезывание ягодич, происходит в прямом размере таза.

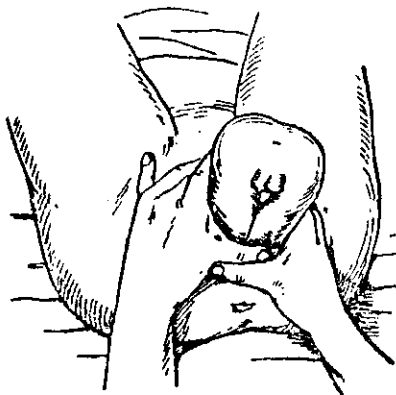


Рис. 38. Расположение рук при рождении туловища.

**7. Как поступать, когда рождается плечевой пояс?**

При физиологическом-механизме рождения плечевого пояса первым рождается из-под симфиза переднее плечико, а затем заднее из-за промежности. Поэтому оказывающему пособию следует вначале содействовать рождению именно переднего плечика, а затем уже заднего.

**8. Каким образом содействовать рождению переднего и заднего плечика?**

Если плод находится в чистом ягодичном предлежании, вытянутые ножки удерживают ручки на груди.

Чтобы родилось переднее плечико, достаточно бывает направлять ягодичцы несколько на себя, иначе говоря, опустить их кзади. При этом передняя ручка сама осво-

бождается из-под симфиза. После этого плод несколько приподнимается кпереди. При этом из-за промежности рождается задняя ручка; если этого не происходит, то ее легко вывести из-за промежности.

Однако не всегда удается так легко вывести ручки. В отдельных случаях чистого ягодичного предлежания ножки рождаются полностью до того, как плечики подошли к вульварному кольцу.

При смешанном ягодичном предлежании рождение ножек происходит всегда ранее того, как готов прорезаться плечевой пояс. В таких случаях ручки приходится освобождать.

#### 9. Как освободить переднюю ручку?

Для этого надо захватить рукой обе голени плода и отвести туловище кзади. Указательный палец другой руки вводят в родовые пути со стороны спинки плода, проводят по плечу до локтя и, сгибая ручку в локтевом суставе, выводят ее.

#### 10. Как освободить заднюю ручку?

Для этого туловище плода отводят резко кпереди. Снова вводя палец в родовые пути со стороны спинки, доходят им до локтя и, сгибая ручку в локтевом суставе, выводят ее.

#### 11. В чем заключаются особенности освобождения ручек в связи с занимаемой плодом позицией?

Если плод расположен в первой позиции, спинка его обращена влево. Очевидно, чтобы ввести пальцы со стороны спинки и вывести переднюю ручку, удобнее действовать правой рукой. Левая рука в это время отводит туловище кзади, держа плод за голени. Затем, продолжая держать плод за голени той же левой рукой, отводят туловище кпереди, а пальцами правой руки освобождают заднюю ручку.

При второй позиции отведение туловища производится правой рукой, а освобождение ручек — левой.

Таким образом, одна и та же рука отводит туловище сначала кзади, а затем кпереди. Пальцы другой руки освобождают сначала переднюю, а затем заднюю ручку. Этот прием можно упростить. Ввиду того что правая рука лучше развита, освобождение ручек можно производить этой рукой независимо от позиции, левой же рукой отводят туловище.

12. Где и в каком положении находится головка плода после рождения плечевого пояса?

После рождения плечевого пояса головка, как правило, уже находится в полости таза и расположена там в одном из косых размеров в зависимости от того, какую позицию занимает плод.

13. Как содействовать рождению головки?

Это делается следующим образом:

- а) акушер помещает плод «верхом» на предплечье;
- б) указательный или указательный и средний палец руки, на которой помещается плод, вводят в родовые пу-

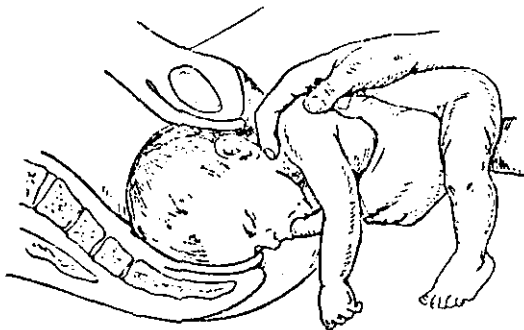


Рис. 39. Прием Мориссо-Левре.

ти сзади, со стороны промежности и находят рот плода. Вводят в рот палец и кладут его на край нижней челюсти;

в) указательный и средний палец другой руки располагают вилообразно на плечах плода так, чтобы шея оказалась между пальцами;

г) влечением в направлении проводной линии родового канала выводят головку (рис. 39).

14. Пальцы какой руки (правой или левой) вводят в родовые пути?

Удобнее ввести пальцы той руки, которая соответствует личику плода. Если оно обращено вправо, это будет левая рука, и наоборот.

Если головка стоит уже в прямом размере выхода таза и личико обращено кзади, безразлично, пальцы какой руки вводить.

### 15. Какова роль пальца, введенного в рот плода?

Этот палец фиксирует нижнюю челюсть и тем препятствует разгибанию головки. Влекущая сила прилагается к плоду не этим пальцем, а другой рукой, лежащей снаружи на плечиках плода.

### 16. Как изменяется направление влечений в связи с местом расположения головки в тазу?

Если головка находится во входе таза, влечения направляются возможно более кзади до тех пор, пока головка не достигает полости таза.

Если головка находится в полости таза, влечения направляются косо вниз и кзади до тех пор, пока головка не достигнет выхода таза.

В выходе таза подзатылочная область головки располагается под нижним краем симфиза, находя здесь точку опоры. После этого влечения направляются кпереди, вследствие чего из-за промежности рождается лицо, лоб и, наконец, вся остальная часть головки.

### 17. Как следует выводить головку, если она расположена не в прямом, а в косом размере таза?

Влечение следует направлять только по длине родового канала. По мере продвижения головка поворачивается сама и в выходе располагается уже в прямом размере<sup>1</sup>.

### 18. Возможен ли разрыв промежности при выведении головки?

Разрыв промежности возможен. Необходимо усилить защиту промежности, положив на нее руку так, как это делается при головном предлежании.

Поскольку обе руки оказывающего пособие заняты, промежность поддерживает помощник.

### 19. Какие ошибки чаще всего имеют место при оказании пособия?

Основные ошибки следующие:

а) При наличии смешанного ягодичного предлежания, как только показалась стопа, низводят ножку. Это умень-

---

<sup>1</sup> Описанное здесь акушерское пособие соответствует ручному пособию при ягодичном предлежании, предложенному Н. А. Цовьяновым в 1927 г. Способ выведения головки принадлежит двум французским акушерам XVIII века Мориссо и Левре. Этот способ рекомендуется и Цовьяновым.

шает объем подлежащей части и ухудшает условия для рождения последующих, более крупных частей плода.

б) Пальцем, введенным в родовые пути и предназначенным для освобождения ручки, не доходят до локтевого сустава и прилагают силу к плечу. При этом нередко происходит перелом плечевой кости.

в) Пальцы, лежащие вилкообразно на плечиках, заводят недостаточно глубоко. Давление концов пальцев на надключичные области может сопровождаться сдавлением плечевого нервного сплетения с последующим параличом его.

г) При выведении головки не обращают внимания на состояние промежности, между тем как имеется угроза ее разрыва. Необходимо наблюдать за промежностью и в случае угрожающего разрыва произвести рассечение ее.

д) Ножки плода выскользывают из рук оказывающего пособие. Надо завернуть ножки стерильной пленкой.

**20. Какие осложнения могут встретиться при оказании пособия и как их избежать?**

При оказании пособия чаще всего встречаются следующие осложнения:

а) При рождении ягодицы оказывается, что плод «сидит верхом» на пуповине. Надо немного вытянуть пуповину и снять ее с ягодицы. Если пуповина короткая, следует рассечь ее между двумя зажимами.

б) Сердцебиение плода ухудшилось. Следует тотчас перейти к извлечению плода.

в) Промежность высока или ригидна и мешает оказанию пособия. Надо рассечь промежность.

Указанные осложнения легко устранимы, а потому не представляют большой опасности для жизни плода.

Следующие три вида осложнений являются крайне тяжелой патологией, нередко ведущей к гибели плода:

а) спазм шейки матки,

б) запрокидывание ручек,

в) образование заднего вида.

Каждое из этих осложнений встречается главным образом при извлечении плода в случаях ягодичного предлежания, поэтому их описание приводится в соответствующем разделе.



## АКУШЕРСКИЕ ОПЕРАЦИИ

**1. Что называется акушерской операцией?**

Акушерской операцией (лат. operatio — действие) называется механическое воздействие на матку или родовые пути матери, на плод или его придатки (детское место, оболочки, пуповина), предупреждающее или устраняющее патологическое состояние, являющееся следствием беременности, родов или послеродового периода.

**2. Каковы ближайшие задачи акушерских операций?**

Ближайшие задачи акушерских операций заключаются в следующем:

- а) устранение препятствий к родоразрешению со стороны родовых путей,
- б) извлечение плода,
- в) устранение неправильных или неблагоприятных положений плода или пуповины,
- г) плодоразрушение,
- д) остановка кровотечения,
- е) удаление последа или его частей и обследование полости матки,
- ж) устранение повреждений половых органов роженицы,
- з) прерывание беременности.

**3. Что служит основанием для применения операции?**

Основанием для применения операции служит угрожающая или наступившая опасность для здоровья и жизни матери, плода или обоих вместе, которая может быть устранена или уменьшена только с помощью акушерской операции.

Это основание для производства операции носит название показания к операции.

**4. Всегда ли при наличии показаний может быть произведена операция?**

Наличие показаний еще не означает, что можно успешно произвести операцию. Для этого необходимы определенные условия, обеспечивающие возможно большую безопасность операции.

**5. Чьими интересами следует руководствоваться при решении вопроса о применении операции?**

Вообще при решении вопроса о применении операции необходимо руководствоваться интересами как матери, так и плода. Однако в тех случаях, когда интересы матери явно могут пострадать, если действовать в интересах плода, вопрос должен решаться в пользу матери.

При этом надо помнить, что результат операции всегда определяется не только непосредственным исходом, но и отдаленными ее результатами.

**6. Чем следует руководствоваться при выборе времени для производства операции?**

При выборе времени для производства операции следует руководствоваться данными самого подробного и тщательного клинического обследования матери, наличием показаний и условий для производства операции. При этом акушер должен быть уверен в том, что оперативное вмешательство в данное время менее опасно, чем выжидание.

**7. Всегда ли при наличии одного и того же показания применяется один и тот же вид операции?**

При наличии одного и того же показания иногда выбираются различные виды операции. Этот выбор зависит от клинических особенностей каждого отдельного случая.

Так, например, при кровотечении вследствие предлежания детского места может быть произведен и разрыв плодного пузыря, и поворот на ножку, и метрейризм, и кесарево сечение. Каждая из этих операций в таком случае носит название операции выбора.

Наоборот, в некоторых случаях возможно и необходимо применение только одного вида операции. Например, при абсолютном несоответствии таза и головки может быть произведена только операция кесарева сечения. Такая операция называется операцией необходимости.

**8. Каковы отличительные черты акушерских операций?**

Отличительные черты их следующие:

а) акушерские операции (за некоторым исключением) носят характер неотложной помощи, а поэтому требуют быстрой и точной диагностики;

б) подавляющее большинство акушерских операций производится без контроля зрения;

в) предпринимая акушерскую операцию, врач несет двойную ответственность — за мать и за ребенка.

## 1. ПОДГОТОВКА К АКУШЕРСКОЙ ОПЕРАЦИИ

### 1. В чем заключается подготовка к акушерской операции?

Подготовка к акушерской операции производится так же, как и к акушерскому пособию.

В нее входит:

- а) подготовка инструментов,
- б) подготовка операционного стола,
- в) подготовка рабочего места для оперирующего,
- г) подготовка оперирующего,
- д) подготовка роженицы и ее наружных половых органов (см. Акушерское пособие в родах, раздел I).

Вместе с тем подготовка к акушерской операции имеет некоторые особенности.

### 2. Как должны готовиться инструменты?

Инструменты должны быть простерилизованы кипячением в 1% растворе  $\text{NaHCO}_3$  в воде. От момента закипания должно пройти не менее 10 минут, но лучше кипятить 20 минут.

Можно также пользоваться заранее простерилизованным в автоклаве и завернутым в пленку набором инструментов для каждой операции в отдельности. Это позволяет быстрее подготовиться к операции. Обжигание инструментов — ненадежный способ стерилизации.

### 3. Каковы особенности подготовки операционного стола?

Операционный стол должен иметь поперечатели, к которым можно привязать ноги роженицы. Можно пользоваться и обычной рахмановской кроватью, приведенной в положение поперечной (вдвинутый ножной конец), с приделанными к ней поперечателями. Можно, наконец, пользоваться обычной кроватью, положив роженицу поперек; ноги ее помещают на придвинутые табуреты или поручают держать двум помощникам.

### 4. В чем состоит подготовка рабочего места и самого оперирующего?

Эта подготовка не отличается от подготовки к оказанию акушерского пособия.

### 5. Каковы особенности подготовки роженицы?

Помимо обычной подготовки, надо закрыть живот и бедра роженицы стерилизованным бельем.

Непосредственно перед операцией необходимо опорожнить катетером мочевой пузырь роженицы. Если позволяет время, следует поставить очистительную клизму.

**6. Требуется ли применять при акушерской операции наркоз?**

В основном наркоз желателен при всякой акушерской операции. Однако этот вопрос надо разрешать отдельно в каждом случае, сообразуясь с видом операции, предполагаемыми трудностями ее и, конечно, учитывая возможные общие противопоказания к наркозу.

**7. Можно ли начать операцию после того, как закончена подготовка к ней?**

Нельзя, так как, пока шла подготовка к операции, условия могли измениться. Так, например, могло измениться положение плода, положение головки в тазу, могло прекратиться сердцебиение и т. д.

Изменение условий нередко требует замены одной операции другой и даже отказа от какого бы то ни было оперативного вмешательства.

Поэтому, после того как закончены все приготовления к операции, необходимо еще раз произвести наружное исследование (через стерильную пеленку, положенную на живот), выслушать и сосчитать сердцебиение плода; если предстоит операция через родовой канал, следует произвести самое тщательное влагалищное исследование.

## II. НАЛОЖЕНИЕ ЩИПЦОВ

### (APPLICATIO FORCIPIS)

**1. Что называется операцией наложения щипцов?**

Наложением щипцов называется такая операция, при которой живой плод извлекается из родовых путей с помощью акушерских щипцов.

**2. Каково назначение и действие щипцов?**

Щипцы предназначены только для извлечения головки, когда изгоняющие силы недостаточны для завершения родов.

Не следует упреждать щипцы для преодоления силой несоответствия между размерами таза роженицы и головки плода.

Щипцы не должны применяться также для сжатия головки. Сжимающее действие — не преимущество, а недо-

статок инструмента. Чем оно меньше, тем щипцы безвреднее для плода.

Наконец, щипцы не должны употребляться для насильственного изменения положения головки в тазу. Если по мере извлечения головка совершает самостоятельно какие-либо движения (чаще всего вращение вокруг вертикальной оси), то им не следует мешать. Надо следовать щипцами за движением головки.

## 1. Устройство щипцов

### 1. Как устроены щипцы?

Щипцы состоят из двух половин, которые называются ветвями. Последние соединяются друг с другом или путем перекрещивания посередине (как ножницы), или прикладыванием одной ветви к другой (неперекрещивающиеся щипцы).

### 2. Из каких частей состоят щипцы?

В щипцах различают три части: а) ложки, б) замок, в) рукоятки (рис. 40).

### 3. Как устроены и для чего служат ложки?

Ложки выгнуты кнаружи. Эта выгнутость служит для захватывания головки и называется головной кривизной. Расстояние между наиболее отдаленными точками головной кривизны в сложенных щипцах равно 8 см. Это соответствует поперечному размеру головки доношенного плода.

Концы ложек, верхушки, отстоят друг от друга на 2—3 см.

Ложки имеют вырезы, так называемые окна, которые устроены для более совершенного прилегания ложек к головке.

Края ложек, ребра, закруглены, чтобы они не врезались в мягкие ткани головки.

### 4. Как устроен и для чего служит замок?

Замок устроен различно в разных типах щипцов. Однако независимо от устройства замок служит для соединения ветвей друг с другом.

### 5. Как устроены и для чего служат рукоятки?

Рукоятки у щипцов прямые. Они имеют неровности на внешней поверхности для лучшего захватывания рукояток. С той же целью на рукоятках многих щипцов

устроена одна или две пары длинных отростков. Одна из них расположена около замка, другая — на свободном конце. Эти отростки называются боковыми крючками.

6. Какие существуют важные особенности в устройстве щипцов, помимо указанных выше?

В устройстве щипцов имеются еще две важные особенности:

а) многие щипцы, кроме головной кривизны ложек, имеют еще одну кривизну, а именно ложки выгнуты вверх. Если положить сложенные щипцы на стол, то верхушки ложек оказываются приподнятыми над плоскостью на 5—6 см. Эта кривизна как бы повторяет по форме кривизну костных родовых путей. Она называется тазовой кривизной щипцов;

б) некоторые щипцы с тазовой кривизной имеют подвижное соединение рукояток с ложками или специальное приспособление, приделанное к ложкам. И то, и другое предназначено для того, чтобы пользоваться такими щипцами и как имеющими, и как не имеющими тазовую кривизну.

7. Какие общие черты позволяют распределить все виды щипцов на отдельные типы?

При всем разнообразии устройства щипцов существуют некоторые общие черты, позволяющие распределить все виды инструмента на четыре основных типа: 1) русский (щипцы Лазаревича, Правосула, Полотебнова, Лазаревича-Федорова и др.); 2) английский (щипцы Смелли); 3) немецкий (щипцы Негеле); 4) французский (щипцы Левре) (рис. 40).

8. Каковы самые главные особенности, присущие этим типам щипцов?

Самые главные особенности четырех типов щипцов следующие:

Тип щипцов	Длина	Замок	Тазовая кривизна
Русский	Средняя	Очень подвижный	Отсутствует
Английский	Малая	Довольно подвижный	Незначительная
Немецкий	Средняя	Почти неподвижный	Умеренная
Французский	Большая	Неподвижный	Большая

9. Какие особенности, кроме перечисленных, характерны для русского типа щипцов?

Для русского типа щипцов характерны еще следующие особенности:

а) простота устройства; б) цельность инструмента (см. вопрос 6б).

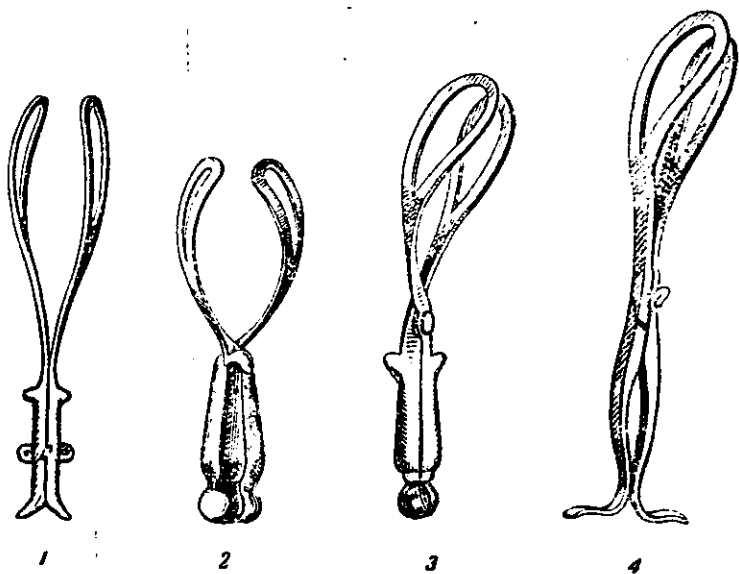


Рис. 40. Щипцы Лазаревича, Смелли, Негеле, Леаре.

Кроме того, в щипцах Лазаревича отсутствует перекрещивание ветвей и осуществлен параллелизм их. Вследствие отсутствия перекрещивания ветвей уменьшается сила сжатия головки ложками. Параллелизм ветвей дает возможность сохранять их в параллельном расположении при разной величине головки.

10. Какие преимущества дает простота устройства щипцов?

Простота устройства обеспечивает более легкое наложение щипцов и извлечение головки.

Кроме того, такие щипцы легче чистятся и стерилизуются.

11. Какие преимущества дает цельность инструмента (отсутствие подвижного соединения между ложками и рукоятками)?

Благодаря цельности инструмента акушер чувствует, как изменяется положение головки в родовых путях по мере извлечения, и следует щипцами за ее движениями.

12. Какие преимущества дает отсутствие тазовой кривизны? Отсутствие тазовой кривизны позволяет:

а) захватить головку наилучшим образом, т. е. в поперечнике в любом отделе таза и при любом положении ее;

б) извлекать головку, строго следуя направлению проводной линии таза.

13. Какие преимущества дает подвижность замка?

Подвижность замка позволяет:

а) расположить ложки на головке в разных плоскостях и на разной высоте; тем самым ложки лучше приспособляются к головке;

б) устранить чрезмерное сжатие головки;

в) легко сомкнуть и разомкнуть ветви щипцов.

14. Какими щипцами больше всего пользуются советские акушеры? В настоящее время чаще всего пользуются щипцами Симпсона-Феноменова. Феноменов внес в щипцы конструкции Симпсона очень важное изменение, сделав замок более подвижным.

15. В чем заключаются основные особенности щипцов Симпсона-Феноменова?

Щипцы Симпсона-Феноменова имеют среднюю длину 35 см. Ветви их перекрещиваются почти посредине, где находится замок. Последний очень просто устроен и допускает значительную подвижность ветвей. Он расположен на одной из ветвей, которая называется левой. Другая ветвь, называемая правой, имеет утончение, предназначенное для вкладывания в замок и замыкания ветвей.

Тазовая кривизна щипцов незначительная. На рукоятках, близ замка, находятся два боковых крючка (рис. 41).

## 2. Показания

1. Каковы общие показания к операции наложения щипцов? Наложение щипцов показано во всех тех случаях, когда в период изгнания плода появляется какая-



либо опасность для матери и для плода, которая может быть полностью или частично устранена быстрым родоразрешением.

2. Какие частные показания к операции чаще всего встречаются на практике?

Со стороны роженицы чаще всего показанием к операции служит:

а) слабость родовой деятельности, в результате которой изгнание плода затянулось и прошло более 2 часов после того, как головка опустилась в полость таза<sup>1</sup>;

б) припадки эклампсии, которые не прекращаются быстро под влиянием лечения;

в) развивающийся эндометрит в родах, если нет основания ждать в ближайшем времени самопроизвольного родоразрешения;

г) тяжелые формы заболевания сердечно-сосудистой системы (ревматический эндокардит, пороки сердечных клапанов, выраженная гипертония) и все заболевания сердечно-сосудистой системы без стойкой компенсации.

Со стороны плода показанием к операции является угрожающая и начинающаяся асфиксия.

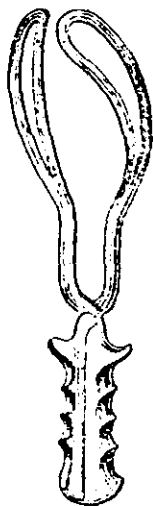


Рис. 41.  
Щипцы  
Симпсона-  
Феноменова.

### 3. Условия

1. В чем заключается главное условие, необходимое для наложения щипцов?

Головка своей наибольшей окружностью (или, что то же, большим сегментом) должна находиться в выходе или по меньшей мере в полости таза.

Накладывать щипцы на головку, стоящую наибольшей окружностью во входе, может только очень опытный акушер и только при самой крайней необходимости.

<sup>1</sup> Предполагается, что предварительно были использованы консервативные способы усиления родовой деятельности.

Накладывать щипцы на головку, стоящую наибольшей окружностью выше плоскости входа, нельзя ни при каких обстоятельствах. Такая операция — грубая акушерская ошибка.

2. Какие еще необходимы условия для выполнения операции?

Кроме приведенного выше условия, необходимы следующие:

а) маточный зев должен быть полностью раскрыт, края его должны отойти за головку;

б) околоплодный пузырь должен быть вскрытым; если он цел, его необходимо предварительно разорвать;

в) головка должна располагаться стреловидным швом (или лицевой линией) в прямом или хотя бы в одном из косых размеров таза.

Накладывать щипцы при поперечном стоянии головки можно, но техника такой операции труднее;

г) плод должен быть жив, головка не должна быть очень мала (глубоко недоношенный плод или анэнцефал); в том и в другом случае щипцы легко соскальзывают с головки;

д) нельзя накладывать щипцы при лобном предлежании и при переднем виде лицевого: при таких предлежаниях создается пространственное несоответствие между тазом и головкой.

#### 4. Наркоз

1. Следует ли применять при операции наркоз?

В принципе наркоз желателен. Однако этот вопрос надо разрешать в каждом случае отдельно, учитывая положительные и отрицательные стороны наркоза, трудности предстоящей операции и степень чувствительности роженицы.

2. В чем заключаются положительные стороны операции под наркозом?

Наркоз позволяет:

а) провести операцию без боли;

б) расслабить тазовое дно, устранить его сопротивление извлечению головки и тем способствовать предохранению промежности от разрыва.

3. Какие отрицательные стороны имеет операция под наркозом? Наркоз не дает возможности:

а) заставить роженицу тужиться при извлечении плода и тем самым применять меньше силы для извлечения и меньше сжимать головку;

б) следить за направлением движений щипцов при натуживании роженицы и, таким образом, определить, куда в данный момент должно быть направлено влечение.

## 5. Общая техника

### 1. Что включает общая техника операции?

Она включает те правила и приемы, которые должны выполняться независимо от того, в каком отделе таза находится головка и как она там расположена.

### 2. Из каких основных моментов складывается операция?

Операция складывается из пяти моментов:

а) введение ложек,

б) размещение ложек на головке,

в) замыкание ветвей,

г) извлечение головки,

д) снятие щипцов.

3. Какие существуют правила в отношении способа и порядка введения ложек?

В этом отношении существуют следующие правила:

а) левую ложку держат левой рукой и вводят в левую сторону таза матери; она имеет замок и потому вводится первой;

б) левую ложку вводят под контролем правой руки акушера;

в) правую ложку держат правой рукой и вводят в правую сторону таза матери, ложка ложится спереди (поверх) левой;

г) правую ложку вводят под контролем левой руки акушера.

Если наложить сначала не левую, а правую ложку, то щипцы трудно замкнуть.

4. Как вводится в родовые пути и как размещается рука акушера, под контролем которой накладывается ложка? Для контроля за положением ложки вводят два пальца — указательный и средний, а еще лучше полуруку — все пальцы, кроме большого.

Полурука должна быть обращена ладонной поверхностью к головке и вводится между головкой и боковой стенкой таза. Большой палец остается снаружи и отводится в сторону. Он имеет первостепенное значение при введении ложки.

После того как в родовые пути введена соответствующая полурука, следует перейти к наложению ложки.

5. Как берут рукоятку щипцов при введении ложки?

Рукоятку берут за конец так же, как палец или как смычок.

6. Если применяются щипцы с тазовой кривизной, куда должна быть обращена загнутая верхушка ложки?

Загнутая верхушка ложки должна быть обращена вперед. Если повернуть ложку на  $180^\circ$  и обратить ее верхушкой назад, тазовая кривизна щипцов не совпадет с тазовой кривизной родового канала, а их головная кривизна не совпадет с кривизной головки.

7. Как расположить ветвь щипцов непосредственно перед введением ложки в родовые пути?

Надо расположить рукоятку параллельно противоположной паховой складке, т. е. при введении левой ложки параллельно правой паховой складке, и наоборот.

Конец ложки помещается на ладонной поверхности полуруки, находящейся во влагалище. Заднее ребро ложки располагается на боковой поверхности IV пальца, обращенной к III пальцу, и на оставшемся снаружи большом пальце.

8. Как вводится ложка?

Оставшийся вне родовых путей большой палец, действуя на заднее ребро ложки, медленно и осторожно проводит ее в родовые пути. При этом заднее ребро скользит по боковой поверхности IV пальца, как по рельсу, а ложка все более углубляется в родовые пути, проникая между головкой и полурукой (рис. 42).

Введение ложек должно совершаться без всякого насилия. Головная кривизна огибает головку, как бы обтекает ее.

Рука, держащая рукоятку, только содействует продвижению ложки, но отнюдь не проталкивает ее в родовые пути.

По мере введения ложки рукоятка щипцов будет пе-

ремещаться к средней линии и одновременно опускаться кзади.

9. Какова задача полуруки, находящейся в родовых путях?

Она контролирует продвижение ложки. С ее помощью акушер следит, чтобы верхушка ложки не направлялась в свод, чтобы ложка плотно и равномерно прилегала к



Рис. 42. Положение ветви щипцов при введении ложки.

головке и располагалась правильно.

Для выполнения этого полурука должна быть введена в родовые пути настолько глубоко, чтобы верхушка ложки все время находилась под контролем пальцев.

Полурука, находящаяся в родовых путях, называется рука-проводник.

10. Как поступать после того, как введена первая ложка?

После этого акушер извлекает руку-проводник из родовых путей и передает рукоятку введенной ложки своему помощнику. Последний берет рукоятку и удерживает ее так, чтобы она не смещалась.

Далее следует ввести вторую ложку.

## 11. Как вводится вторая ложка?

Вторую ложку вводят теми же приемами, что и первую. Разница только в том, что ее берут другой рукой и вводят под контролем другой полуруки.

## 12. Какие затруднения встречаются при введении ложки и как их устранить?

При введении ложки могут встретиться следующие затруднения:

а) Верхушка ложки упирается во что-то и не продвигается.

В таких случаях пальцами руки-проводника надо найти, во что упирается верхушка, и обойти это препятствие; ни в коем случае нельзя преодолевать препятствие силой. Чтобы избежать этого затруднения, следует заранее вводить руку-проводник на достаточную глубину.

б) Нельзя провести руку-проводник достаточно глубоко, так как пространство между головкой и боковой стенкой таза чрезмерно узко.

В таких случаях надо ввести руку-проводник несколько назад, ближе к крестцовой впадине, и в этом же направлении ввести и ложку щипцов. Соотношение размеров таза и головки в полости и особенно в выходе таково, что сбоку сзади головка менее плотно прилегает к стенке костного кольца таза, чем сбоку. Чтобы разместить ложку в поперечном размере таза (или даже в передне-боковом, как это иногда требуется), ее следует переместить. Для этого, действуя рукой-проводником на заднее ребро ложки, передвигают ее вперед и смещают в нужном направлении и на требуемое расстояние.

## 13. В каком размере головки должны лечь на нее ложки?

Ложки должны лечь на головку в поперечном ее размере (в поперечнике) или в крайнем случае наискось.

Щипцы, имеющие тазовую кривизну, хорошо ложатся на головку в поперечнике только в том случае, если головка (стреловидный шов, лицевая линия) находится в прямом размере таза.

Если стреловидный шов или лицевая линия находятся в одном из косых размеров таза, щипцы приходится накладывать в противоположном косом размере (см. Специальная техника). Тогда ложки лягут на головку в по-

перечнике, но тазовая кривизна щипцов не совпадает с кривизной родового канала.

Прямые щипцы могут лечь на головку в поперечнике при любом расположении ее в любом отделе таза.

14. Как должны быть размещены ложки на головке плода?

Ложки должны быть размещены так, чтобы их длинник проходил по головке при заты-

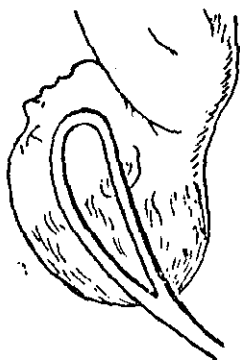


Рис. 43. Расположение ложек при затылочном предлежании.

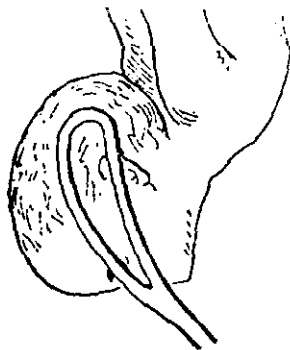


Рис. 44. Расположение ложек при лицевом предлежании.

лочном предлежании по направлению от затылка через уши, к подбородку, а при лицевом предлежании—по направлению от подбородка через уши, к затылку.

При таком размещении ложки захватят головку в наибольшем ее поперечнике.

Линия рукояток щипцов (если мысленно продолжить рукоятки) будет обращена к проводной точке головки, т. е. к малому родничку при затылочном предлежании и к подбородку при лицевом (рис. 43 и 44).

15. Как проверить, правильно ли расположены ложки на головке?

Для этого следует произвести еще раз влагалитное исследование перед тем, как замкнуть щипцы, и убедиться-

ся, что рукоятки щипцов обращены к ведущей точке головки.

#### 16. Как производится замыкание щипцов?

Следует взять всей рукой каждую из рукояток, положив большие пальцы на боковые крючки и охватив остальными четырьмя пальцами сами рукоятки. После этого надо сблизить рукоятки и замкнуть щипцы (рис. 45).

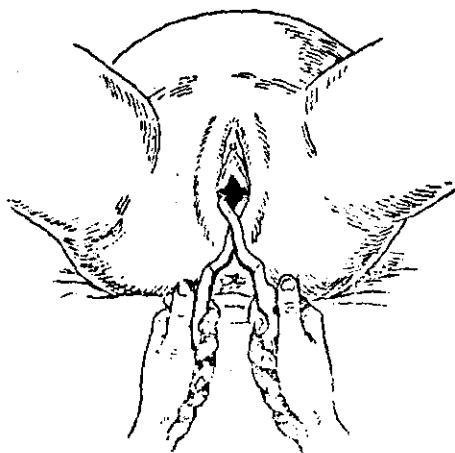


Рис. 45. Замыкание щипцов.

#### 17. Какие затруднения могут встретиться при замыкании ветвей и как их устранить?

При замыкании ветвей могут встретиться следующие затруднения:

а) Замок не закрывается, так как ложки размещены на головке не в одной плоскости.

Надо ввести пальцы во влагалище и исправить положение ложек.

б) Замок не закрывается, так как одна из ложек введена выше другой.

Надо ввести глубже ту ложку, которая была введена недостаточно глубоко; это перемещение следует произвести под контролем полуруки, которую для этой цели снова вводят во влагалище.



в) Замок закрылся, но рукоятки шипцов сильно расходятся.

Это происходит оттого, что ложки легли не на поперечник головки, а захватили ее косо. Чтобы устранить это, надо исправить положение ложек на головке. Исправление можно сделать, не выводя ложек. Однако лучше снять ложки, произвести повторно влагалищное исследование, чтобы точно определить положение головки и снова наложить шипцы.

Сильное расхождение концов рукояток может быть также результатом того, что обе ложки введены недостаточно высоко. Верхушки ложек упираются в головку, и головная кривизна не прилегает к головке на всем протяжении.

18. Всегда ли после замыкания шипцов концы рукояток сходятся до полного соприкосновения?

Это бывает не всегда. Как уже говорилось, расстояние между обеими ложками в головной кривизне равно 8 см, поперечный же размер головки может быть несколько большим. Понятно, что в таком случае концы рукояток не могут полностью сблизиться.

19. Не будет ли чрезмерного сжатия головки при захватывании не вполне сомкнутых рукояток?

При расходящихся рукоятках головка будет чрезмерно сжиматься, и этого надо избежать. Чтобы рукоятки не сближались, следует заложить между ними сложенное полотенце или пеленку.

20. Как производится извлечение головки?

Извлечение головки производится потягиванием за рукоятки шипцов. Эти потягивания носят название влечения, или тракции (лат. *trahere* — влечь, тянуть).

21. Каким должно быть положение акушера, когда он производит влечение?

Положение акушера зависит от того, в каком отделе таза помещается головка. Он или садится перед оперируемой на стул (головка находится в полости таза), или стоит перед оперируемой (головка находится в выходе таза). В том и в другом случае локти акушера должны быть прижаты к туловищу. Этим предупреждается развитие чрезмерной силы во время влечений.

правлению князу, до тех пор, пока головка не достигнет выхода таза (рис. 48);

в) если головка находится в выходе таза, влечения следует производить по направлению косо вниз и кпереди (рис. 49).

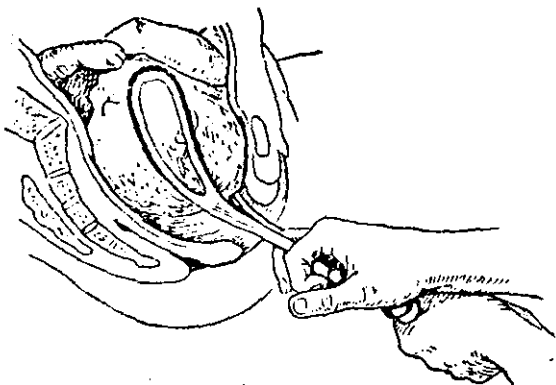


Рис. 47. Направление влечений при положении головки в широкой части полости таза.

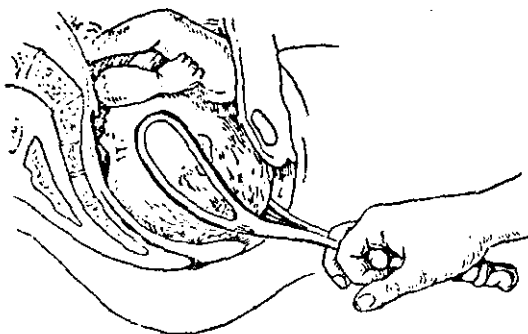


Рис. 48. Направление влечений при положении головки в узкой части полости таза.

Переход от одного направления влечений к другому должен происходить постепенно, не раньше и не позже того, как головка перейдет из одного отдела таза в другой.

**26. Зависит ли направление влечений от того, какие употребляются щипцы — с тазовой кривизной или прямые?**

В щипцах с тазовой кривизной рукоятки расположены под углом к ложкам. Поэтому сила, прилагаемая к рукояткам, передается к ложкам в извращенном направлении. Пользуясь щипцами с тазовой кривизной, надо вносить поправку на это извращение направления, иначе оперирующий будет «натаскивать» головку на симфиз и головка не будет продвигаться.

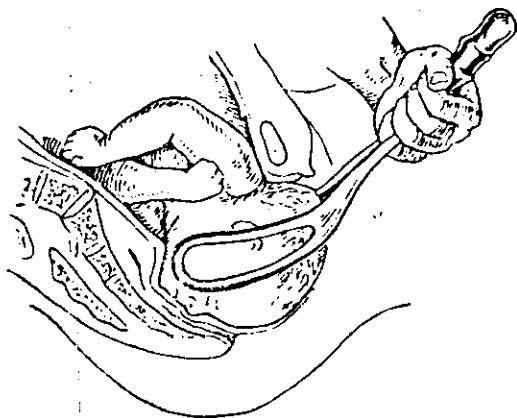


Рис. 49. Направление влечений при положении головки в выходе таза.

При употреблении прямых щипцов сила, прилагаемая к рукояткам, будет передаваться через ложки к головке в прямом, не извращенном направлении.

**27. В чем заключается поправка, вносимая в извлечение при пользовании щипцами с тазовой кривизной?**

Эта поправка заключается в том, что, производя влечения при стоящей в полости таза головке, надо направить их несколько больше кзади, а не строго по проводной линии. При этом головка как бы отводится от задней поверхности симфиза в глубину крестцовой впадины. Приведенный выше способ захватывания щипцов по Н. А. Цовьянову обеспечивает правильное извлечение головки с одновременным отодвиганием ее кзади.

28. Можно ли применять еще какие-либо влечения, кроме направленных по проводной линии родового канала?

Никаких других влечений производить нельзя. В частности, не следует качать щипцы из стороны в сторону или искусственно поворачивать головку.

Другое дело, если акушер почувствует, что головка, а с ней и щипцы будут сами поворачиваться по мере влечения по длине родового канала. В таком случае не надо мешать вращению головки. Наоборот, акушер должен следовать за этими движениями и содействовать им.

29. Как определить, в каком отделе таза находится головка во время операции?

Место нахождения головки в тазу проверяется после нескольких влечений посредством влагалищного исследования.

30. Как следует поступить, когда головка подошла наибольшей окружностью к вульварному кольцу и готова прорезаться?

В таких случаях можно поступить двояко:

а) вывести головку, не снимая щипцов,

б) снять щипцы с головки и вывести ее, пользуясь ручными приемами.

31. Как вывести головку, не снимая щипцов?

Чтобы вывести головку, не снимая щипцов, надо поступить следующим образом:

а) встать слева от роженицы и взять щипцы правой рукой, охватив их в области замка; левую руку положить на промежность так, как это делается обычно при поддерживании ее;

б) производить влечения одной правой рукой, левой же поддерживать промежность;

в) влечения направлять все более и более на живот роженицы по мере того, как головка разгибается и прорезывается через вульварное кольцо;

г) когда головка полностью выведена из родовых путей, разомкнуть замок и снять щипцы (рис. 50).

Если в самый момент выведения головки началась потуга, следует сдерживать на это время головку, пользуясь щипцами.

32. Как снять щипцы до полного прорезывания головки?

Для того чтобы снять щипцы до полного прорезывания головки, надо поступить следующим образом:

а) взять правую рукоятку в правую руку, левую рукоятку в левую руку и, разводя их в стороны, разомкнуть замок;

б) вывести ложки в порядке, обратном тому, в котором они вводились, т. е. сначала вывести правую ложку, а затем левую; при выведении

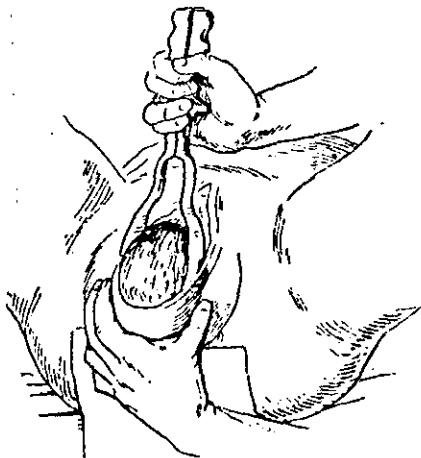


Рис. 50. Выведение головки в щипцах.

ложек рукоятки их отклонять в сторону противоположного бедра роженицы.

33. Какие затруднения могут встретиться при извлечении головки и как их устранить?

При извлечении головки могут встретиться следующие затруднения:

а) Трудно определить, в каком направлении производить влечения.

Надо заставить роженицу потужиться: по движению рукояток будет видно, куда в данный момент следует направить влечение.

б) Головка не продвигается по родовым путям, несмотря на несколько произведенных влечений.

Такое затруднение при извлечении головки может возникнуть почти исключительно в результате неправильно направленного влечения; следует повторным исследованием проверить положение головки в тазу и, если надо, исправить расположение ложек.

В том случае, если продвижения головки все же не происходит, нельзя применять грубую силу. Следует перейти к операции краниотомии.

в) Ложки сползают с головки.

Это очень грозное осложнение. Если его не заметить вовремя, ложки могут сорваться с головки и причинить роженице тяжелые повреждения.

Чтобы своевременно заметить сползание щипцов с головки, следует, помимо пробного влечения, применять повторную проверку положения головки в тазу и положения ложек на головке.

Иногда на сползание щипцов указывает то, что ручки их начинают расходиться.

## 6. Специальная техника

1. Что включает специальная техника операции?

Она включает те особенности операции, которые присущи отдельным ее разновидностям.

2. Какие существуют разновидности операции наложения щипцов?

Операция наложения щипцов делится на две разновидности, в зависимости от места расположения головки в тазу:

наложение выходных щипцов (*forceps minor*), когда головка находится в выходе таза; наложение полостных щипцов (*forceps media*), когда головка находится в полости таза<sup>1</sup>.

Каждая из этих двух разновидностей имеет в свою очередь несколько подвидов, в зависимости от предлежания головки. Эти подвиды следующие:

- а) затылочное предлежание, передний вид;
- б) затылочное предлежание, задний вид;
- в) лицевое предлежание, задний вид;

<sup>1</sup> Возможна и третья разновидность, когда головка находится во входе в таз. Такой вид операции применяется крайне редко; техника ее трудна и доступна только очень опытному специалисту-акушеру.

г) низкое поперечное положение головки<sup>1</sup>.

Кроме того, техника операции отличается еще в зависимости от того, какая позиция имеется в данном случае — первая или вторая.

### **А. Выходные шипцы** (*Forceps minor*)

#### **а) Затылочное предлежание, передний вид**

1. Как располагается головка по данным влагалищного исследования?

Головка стоит на тазовом дне, и вся крестцовая впадина, в том числе и область копчика, целиком заполнена ею. Наибольшая окружность находится в плоскости выхода. Стреловидный шов в прямом размере таза. Малый родничок определяется ниже (головка согнута — затылочное предлежание) и кпереди (передний вид) по отношению к большому.

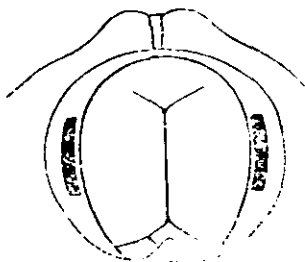


Рис. 51. Выходные шипцы. Затылочное предлежание, передний вид.

2. Как вводятся ложки?

Ложки вводят по правилам, описанным в разделе «Общая техника»: сначала левую ложку в левую сторону таза роженицы, затем правую ложку в правую сторону. Левую ветвь держат левой рукой, правую — правой. Рукой-проводником при введении левой ложки служит правая полурука и наоборот. Ложки вводят в поперечном размере таза (рис. 51).

3. Как ложки захватывают головку и как они на ней располагаются? Ложки захватывают головку в поперечнике и располагаются по направлению от затылка, через уши к подбородку.

<sup>1</sup> Возможны и другие подвиды операций: при лобном предлежании, переднем виде лицевого, при передне-головном предлежании и высоком прямом стоянии. Первые два предлежания почти всеми акушерами рассматриваются как противопоказание к операции; остальные предлежания встречаются крайне редко.

Линия, образующая мысленное продолжение рукояток щипцов, упирается в малый родничок (ведущая точка при затылочном предлежании).

4. В каком направлении производится извлечение?

Чтобы представить себе все особенности извлечения, надо вспомнить те движения, которые совершает головка, проходя выход таза в переднем виде затылочного предлежания.

Головка продвигается несколько книзу и достигает тазового дна. Затылок все более и более показывается из половой щели. Подзатылочная область подходит под нижний край симфиза. После этого головка начинает разгибательное движение и из-за промежуточности рождается сначала темя, затем лоб и, наконец, лицо. Из этого следует, что влечение надо производить сначала книзу, до тех пор, пока исследование не покажет, что подзатылочная область подошла под нижний край симфиза. Тогда влечения направляются все больше и больше кпереди, вследствие чего головка разгибается и прорезывается окружностью, проходящей через малый крестец.

### *б) Затылочное предлежание, задний вид*

1. Как располагается головка по данным влагалищного исследования?

Головка располагается так же, как и при переднем виде, только малый родничок определяется ниже (головка согнута — затылочное предлежание) и кзади по отношению к большому (задний вид).

2. Как вводятся ложки?

Ложки вводят так же, как и при переднем виде: сначала левую, затем правую и обе в поперечном размере таза (рис. 52).

3. Как ложки захватывают головку и как они на ней располагаются?

Ложки захватывают головку в поперечнике.

При заднем виде затылочного предлежания малый родничок расположен ближе к копчику, чем при переднем виде. Поэтому непосредственно перед замыканием рукоятки щипцов должны быть несколько отведены кзади (в сторону затылка). Только тогда ложки займут



правильное положение на головке. Они располагаются по направлению от затылка через уши к подбородку.

Линия, образующая мысленное продолжение рукояток щипцов, опирается в малый родничок (ведущая точка при затылочном предлежании).

#### 4. В каком направлении производится извлечение?

Чтобы представить себе все особенности извлечения, надо вспомнить те движения, которые совершает головка, проходя выход таза в заднем виде затылочного предлежания. Этот механизм очень отличается от такового при переднем виде и состоит в следующем.

Головка продвигается несколько книзу и достигает тазового дна. Под нижний край симфиза подходит область большого родничка. После этого головка прodelьывает дополнительное сгибание, пока из-за промежности не родится весь затылок, а подзатылочная область не ляжет на край промежности. Головка все более и более разгибается, и из-под симфиза родится темя, затем лоб и, наконец, затылок.

Из этого понятно, что влечение надо производить сначала книзу до тех пор, пока исследование не покажет, что область большого родничка подошла под нижний край симфиза. Тогда направление влечений резко изменяется. Они производятся кпереди, чтобы головка согнулась, и тем самым весь затылок рождается из-за промежности. Далее влечения направляются все больше и больше кзади, вследствие чего головка разгибается и прорезывается окружностью, проходящей через малый крестцовый размер.

#### в) Лицевое предлежание, задний вид

1. Как располагается головка по данным влагалищного исследования?

Головка стоит на тазовом дне и вся крестцовая впадина, в том числе и область копчика, заполнена ею.

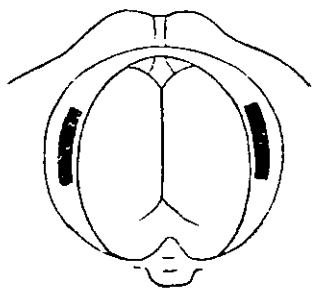


Рис. 52. Выходные щипцы. Затылочное предлежание задний вид.

Наибольшая окружность головки находится в плоскости выхода. Лицевая линия в прямом размере таза. Подбородок определяется ниже (головка разогнута — лицевое предлежание) и кпереди (затылок и спинка кзади — задний вид) по отношению ко лбу.

## 2. Как вводятся ложки?

Ложки вводят так же, как и при затылочном предлежании: сначала левую, затем правую и обе в поперечном размере таза (рис. 53).

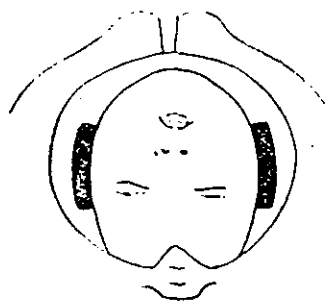


Рис. 53. Выходные щипцы. Лицевое предлежание, задний вид.

## 3. Как ложки захватывают головку и как они на ней располагаются?

Ложки захватывают головку в поперечнике и располагаются по направлению от подбородка через уши к затылку.

Линия, образующая мысленное продолжение рукояток щипцов, упирается в подбородок (ведущая точка при лицевом предлежании).

## 4. В каком направлении производится извлечение?

Чтобы представить себе все особенности извлечения, надо вспомнить те движения, которые совершает головка, проходя выход таза в заднем виде лицевого предлежания.

Головка продвигается несколько книзу и достигает тазового дна. Подбородок все более и более показывается из половой щели, передняя поверхность шеи подходит под нижний край симфиза. Затем головка начинает сгибательное движение, и из-за промежути рождается сначала лоб, затем темя и, наконец, затылок. Из этого понятно, что влечения надо производить сначала книзу, до тех пор, пока исследование не покажет, что шея плода подошла под нижний край симфиза. Далее влечения направляются все больше и больше кпереди, вследствие чего головка сгибается и прорезывается окружностью, проходящей через отвесный размер.

## *Б. Полостные щипцы (Forceps media)*

### *а) Затылочное предлежание, первая позиция, передний вид*

1. Как располагается головка по данным влагалищного исследования?

Крестцовая впадина выполнена головкой в верхней и в средней части. Наибольшая окружность головки расположена в плоскости широкой части полости таза. Стреловидный шов находится в правом косом размере таза. Малый родничок определяется ниже (головка согнута—затылочное предлежание) влево (первая позиция) и кпереди (передний вид) по отношению к большому родничку.

2. Как накладывать щипцы при указанном выше положении головки?

При таком положении стреловидный шов проходит в правом косом размере таза. Поэтому, чтобы захватить головку в поперечнике, щипцы должны быть наложены в противоположном размере таза, т. е. в левом косом.

3. Как вводится и размещается первая, левая, ложка?

Эту ложку вводят под контролем правой руки-проводника влево и несколько кзади. Здесь достаточно места между головкой и стенкой таза, чтобы ввести руку-проводник и по ней ложку щипцов. При таком введении ложка размещается сразу на боковой поверхности головки в левозаднем отделе таза.

4. Как вводится и размещается вторая, правая, ложка?

Эту ложку вводят под контролем левой руки-проводника вправо, в поперечном размере таза. После введения ложку переводят несколько кпереди. В итоге она размещается на боковой поверхности головки в право-переднем отделе таза. Теперь ложки лежат друг против друга в левом косом размере таза и захватывают головку в поперечнике. Они распола-

гаются по направлению от затылка через уши к подбородку (рис. 54).

Линия, образующая мысленное продолжение рукояток щипцов, упирается в малый родничок (ведущая точка головки при затылочном предлежании).

5. Почему нельзя ввести правую ложку сразу в право-передний отдел таза?

Этого нельзя сделать сразу, так как головка здесь слишком плотно прилегает к стенке таза. Поэтому при введении и размещении правой ложки приходится прибегать к переводу ее из бокового отдела таза в право-передний.

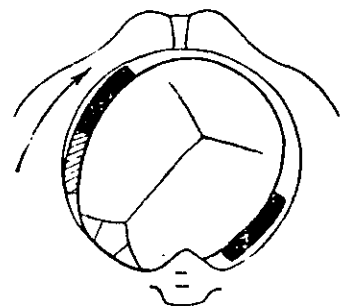


Рис. 54. Полостные щипцы. Затылочное предлежание, первая позиция, передний вид.

6. В каком направлении производится извлечение?

Чтобы представить себе все особенности извлечения, надо вспомнить те движения, которые совершает головка, проходя полость таза в первом виде первой позиции затылочного предлежания.

Происходит одновременно два движения головки; она все более и более продвигается книзу, следуя проводной линии таза, а в то же время поворачивается затылком кпереди.

В итоге головка достигает выхода таза, проделав поворот против часовой стрелки около  $45^\circ$ , и располагается стреловидным швом в прямом размере выхода.

Из сказанного следует, что извлечения надо производить сначала вниз и несколько кзади. Последнее необходимо отчасти потому, что в этом направлении проходит проводная линия в полости таза, а отчасти этим делается поправка на тазовую кривизну щипцов.

По мере продвижения головка вместе со щипцами будет проделывать поворот против часовой стрелки на  $45^\circ$  до тех пор, пока не достигнет выхода таза. Здесь она окажется уже в прямом размере таза, а ложки, следовательно, расположатся в поперечном размере.

Таким образом, влечения в полости таза носят сочетанный характер: извлечение по направлению проводной линии родового канала и одновременно вращение.

Следует помнить, что активным должно быть только извлечение, вращение же щипцов совершается вследствие самостоятельного поворота головки по мере продвижения ее по родовому каналу.

7. Как продолжать извлечение, когда головка окажется в выходе таза?

Дальнейшее извлечение производится так же, как при выходных щипцах, при переднем виде затылочного предлежания.

### *б) Затылочное предлежание, вторая позиция, передний вид*

1. Как располагается головка по данным влагалищного исследования?

Головка располагается так же, как и при первой позиции, только стреловидный шов находится не в правом, а в левом косом размере таза, малый родничок же определяется не ниже влево и впереди, а ниже (головка согнута — затылочное предлежание) вправо (вторая позиция) и впереди (передний вид) по отношению к большому родничку.

2. Как накладывать щипцы при указанном выше положении головки?

При таком положении головки стреловидный шов проходит в левом косом размере таза. Поэтому, чтобы захватить головку в поперечнике, щипцы должны быть наложены в противоположном размере таза, т. е. в правом косом.

3. Как вводятся и размещаются ложки?

Очередность введения ложек остается такой же, как и всегда, т. е. первой вводят левую, второй — правую ложку. Однако переводят в переднебоковой отдел таза уже не правую, а левую ложку; правую же ложку вводят сразу на свое место в право-задний отдел таза.

В итоге ложки лягут на поперечник головки в правом косом размере таза (рис. 55).

4. В каком направлении производится извлечение?

Извлечение производится так же, как и при переднем виде первой позиции. Разница заключается только в том, что по мере продвижения головка вместе со щипцами будет проделывать поворот не против, а по часовой стрелке на  $45^\circ$ .

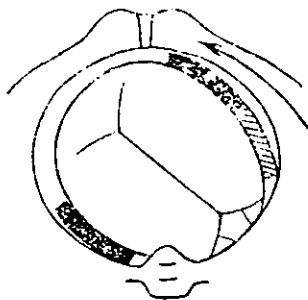


Рис. 55. Полостные щипцы. Затылочное предлежание, вторая позиция, передний вид.

в) Затылочное предлежание, первая позиция, задний вид

1. Как располагается головка по данным влагалищного исследования?

Крестцовая впадина выполнена головкой в верхней и в средней части. Наибольшая окружность головки расположена в плоскости широкой части полости таза. Стрелевидный шов находится в левом косом размере таза. Малый родничок определяется ниже

(головка согнута — затылочное предлежание) влево (первая позиция) и кзади (задний вид) по отношению к большому родничку.

2. Как накладывать щипцы при таком положении головки?

При таком положении стрелевидный шов проходит в левом косом размере таза. Поэтому, чтобы захватить головку в поперечнике, щипцы должны быть наложены в противоположном размере таза, т. е. в правом косом.

3. Как вводится и размещается первая, левая, ложка?

Эту ложку вводят под контролем правой руки проводника влево в поперечном размере таза. Затем ложку переводят несколько кпереди. В результате она размещается на боковой поверхности головки в лево-переднем отделе таза.

4. Почему нельзя ввести левую ложку сразу в лево-передний отдел таза?

Это нельзя сделать сразу, так как головка слишком плотно прилегает здесь к стенке таза. Поэтому при введении и размещении левой ложки приходится перевести ее из бокового отдела таза в лево-передний.

5. Как вводится и размещается вторая, правая, ложка?

Эту ложку вводят под контролем левой руки-проводника вправо и несколько кзади. Здесь достаточно места между головкой и стенкой таза, чтобы ввести руку-проводник и по ней ложку щипцов. При таком введении ложка размещается сразу на боковой поверхности головки в правозаднем отделе таза. Теперь ложки лежат друг против друга в правом косом размере таза и захватывают головку в поперечнике. Они располагаются по направлению от затылка через уши к подбородку (рис. 56).

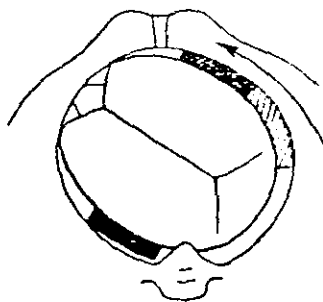


Рис. 56. Полостные щипцы. Затылочное предлежание, первая позиция, задний вид.

Линия, образующая мысленное продолжение рукояток щипцов, упирается в малый родничок (ведущая точка головки при затылочном предлежании).

6. В каком направлении производится извлечение?

Чтобы представить себе все особенности извлечения, надо вспомнить те движения, которые совершает головка, проходя полость таза в заднем виде первой позиции затылочного предлежания.

Одновременно происходят два движения головки: она все более и более продвигается книзу, следуя проводной линии таза, и в то же время поворачивается затылком кзади.

В результате головка достигает выхода таза, проделав поворот по часовой стрелке около  $45^\circ$ , и располагается стреловидным швом в прямом размере выхода.

Из сказанного понятно, что влечения надо производить сначала вниз и несколько кзади (последнее отчасти поправка на тазовую кривизну щипцов).

По мере продвижения головка вместе со щипцами будет проделывать поворот по часовой стрелке на  $45^\circ$  до тех пор, пока не достигнет выхода таза. Здесь она окажется уже в прямом размере таза, а ложки, следовательно, в поперечном размере выхода таза.

Таким образом, влечения в полости таза носят сочеганный характер — извлечение по направлению проводной линии родового канала и одновременно вращение.

Следует помнить, что активным должно быть только извлечение, вращение же щипцов совершается вследствие самостоятельного поворота головки.

**7. Как продолжать извлечение, когда головка окажется в выходе таза?**

Дальнейшее извлечение производится так же, как при выходных щипцах, при заднем виде затылочного предлежания.

*г) Затылочное предлежание, вторая позиция, задний вид.*

**1. Как располагается головка по данным влагалищного исследования?**

Головка располагается так же, как и при первой позиции, только стреловидный шов находится не в левом, а в правом косом размере таза, малый же родничок определяется не ниже, влево и кзади, а ниже (головка согнута — затылочное предлежание) вправо (вторая позиция) и кзади (задний вид) по отношению к большому родничку.

**2. Как накладывать щипцы при таком положении головки?**

При таком положении головки стреловидный шов проходит в правом косом размере таза. Поэтому, чтобы захватить головку в поперечнике, щипцы следует наложить в противоположном, т. е. в левом косом, размере таза.

**3. Как вводятся и размещаются ложки?**



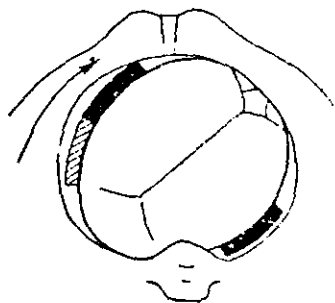
Очередность введения остается такой же, как и всегда, т. е. первой вводят левую, а второй — правую ложку.

Однако переводят в передне-боковой отдел таза уже не левую, а правую ложку. Левую же ложку вводят сразу на ее место — в лево-задний отдел таза.

В результате ложки размещаются на поперечнике головки в левом косом размере таза (рис. 57).

#### 4. В каком направлении производится извлечение?

Извлечение производится так же, как при заднем виде первой позиции. Разница будет заключаться только в том, что по мере продвижения головка вместе со щипцами будет проделывать поворот не по часовой стрелке, а против нее на  $45^\circ$ .



#### д) Лицевое предлежание, первая позиция, задний вид

1. Как расположена головка по данным влагалищного исследования?

Крестцовая впадина выполнена головкой в верхней и средней части. Наибольшая окружность головки находится в плоскости широкой части полости таза, лицевая линия — в левом косом размере таза. Подбородок расположен ниже (головка разогнута — лицевое предлежание), вправо (так как спинка плода влево — первая позиция) и кпереди (так как спинка кзади — задний вид) по отношению ко лбу.

2. Как накладывать щипцы при таком положении головки?

При таком положении лицевая линия (соответствующая стреловидному шву при затылочном вставлении) проходит в левом косом размере таза. Поэтому, чтобы захватить головку в поперечнике, щипцы

Рис. 57. Полостные щипцы. Затылочное предлежание, вторая позиция, задний вид.

следует накладывать в противоположном, т. е. в правом косом, размере таза.

### 3. Как вводится и размещается первая, левая, ложка?

Эту ложку вводят под контролем правой руки-проводника влево в поперечном размере таза. После введения ложку переводят несколько кпереди, и она размещается на боковой поверхности головки в лево-переднем отделе таза.

### 4. Почему нельзя ввести левую ложку сразу в лево-передний отдел таза?

Это нельзя сделать сразу, так как головка слишком плотно прилегает здесь к стенке таза. Поэтому при введении и размещении левой ложки приходится переводить ее из бокового отдела таза в лево-передний.

### 5. Как вводится и размещается вторая, правая, ложка?

Эту ложку вводят под контролем левой руки-проводника вправо и несколько кзади. Здесь достаточно места между головкой и стенкой таза, чтобы ввести руку-проводник и по ней ложку щипцов. При таком введении ложка размещается

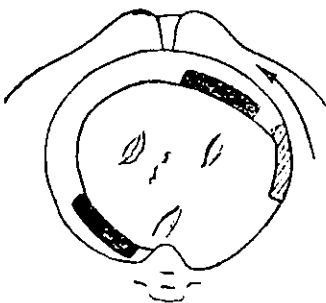


Рис. 58. Полостные щипцы. Лицевое предлежание, первая позиция, задний вид.

сразу на боковой поверхности головки в право-заднем отделе таза. Ложки лежат друг против друга в правом косом размере таза и захватывают головку в поперечнике. Они располагаются по направлению от подбородка через уши к затылку (рис. 58).

Линия, образующая мысленное продолжение рукояток щипцов, упирается в подбородок (ведущая точка головки при лицевом предлежании).

### 6. В каком направлении производится извлечение?

Чтобы представить себе все особенности извлечения, надо вспомнить те движения, которые совершает головка, проходя полость таза в заднем виде первой позиции лицевого предлежания. Происходит одновременно

два движения головки. Она все более продвигается книзу, следуя проводной линии тазового канала, и в то же время поворачивается подбородком кпереди. В итоге головка достигает выхода таза, проделав поворот по часовой стрелке около  $45^\circ$  и располагается лицевой линией в прямом размере выхода.

Из сказанного понятно, что влечения надо производить сначала вниз и несколько кзади (последнее отчасти поправка на тазовую кривизну щипцов).

По мере продвижения головка вместе со щипцами будет проделывать поворот по часовой стрелке на  $45^\circ$  до тех пор, пока не достигнет выхода таза. Здесь она окажется уже в прямом размере таза, а ложки, следовательно, расположатся в поперечном размере выхода таза. Таким образом, влечения в полости таза носят сочетанный характер — извлечение по направлению проводной линии родового канала и одновременно вращение.

Следует помнить, что активным должно быть только извлечение, вращение же щипцов совершается вследствие самостоятельного поворота головки.

7. Как продолжать извлечение, когда головка окажется в выходе таза?

Дальнейшее извлечение производится так же, как при выходных щипцах, при заднем виде лицевого предлежания.

#### *е) Лицевое предлежание, вторая позиция, задний вид*

1. Как расположена головка по данным влагалищного исследования?

Головка располагается так же, как и при первой позиции, только лицевая линия находится не в левом, а в правом косом размере таза, подбородок же расположен не вправо, а влево.

2. Как накладывать щипцы при указанном выше положении головки?

При таком положении головки лицевая линия проходит в правом косом размере таза. Поэтому, чтобы захватить головку в поперечнике, щипцы сле-

дует накладывать в противоположном, т. е. в левом косом, размере таза.

### 3. Как вводятся и размещаются ложки?

Очередность введения остается такой же, как и всегда, т. е. первой вводят левую, второй — правую ложку. Однако переводят в передне-боковой отдел таза уже не левую, а правую ложку. Левую же ложку вводят сразу на ее место — в лево-задний отдел таза. В результате ложки

располагаются на поперечнике головки в левом косом размере таза (рис. 59).

### 4. В каком направлении производится извлечение?

Извлечение производится так же, как и при заднем виде первой позиции. Разница будет заключаться только в том, что по мере продвижения головка вместе со щипцами будет проделывать поворот не по часовой стрелке, а против нее на  $45^\circ$ .

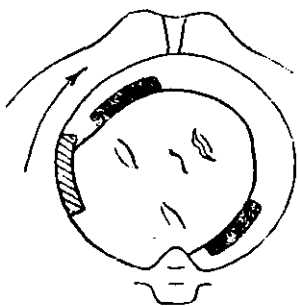


Рис. 59. Полостные щипцы. Лицевое предлежание, вторая позиция, задний вид.

### ж) Низкое поперечное стояние головки, первая позиция

#### 1. Как располагается головка по данным влагалищного исследования?

Крестцовая впадина полностью или почти полностью выполнена головкой. Наибольшая окружность головки находится на тазовом дне или в плоскости узкой части полости таза, стреловидный шов — в поперечном размере таза. Малый родничок расположен ниже (головка согнута — затылочное предлежание) и влево (первая позиция) по отношению к большому родничку.

#### 2. Как накладывать щипцы при указанном выше положении головки?

При таком положении головки стреловидный шов проходит в поперечном размере таза. Следовательно, наложить щипцы так, чтобы ложки захватили головку в поперечнике, невозможно. Они должны были

бы тогда расположиться в прямом размере таза, а этому препятствует тазовая кривизна ложек. Нельзя накладывать щипцы и в поперечном размере таза, так как тогда ложки легли бы на затылок и на лицо.

Остается только одна возможность — наложить щипцы в одном из косых размеров таза. Тогда ложки щипцов лягут на головку наискось: одна — сбоку на затылок, другая — сбоку на лобный бугор.

**3. В каком косом размере таза следует располагать ложки?**

Ложки при первой позиции следует располагать в левом косом размере таза.

**4. Как вводится и размещается первая, левая, ложка?**

Эту ложку вводят под контролем правой руки-проводника влево и несколько кзади. Здесь достаточно места между головкой и стенкой таза, чтобы ввести руку-проводник и по ней ложку щипцов. При таком введении ложку размещают сбоку на затылке в лево-заднем отделе таза.

**5. Как вводится и размещается вторая, правая, ложка?**

Эту ложку вводят под контролем правой руки-проводника в право-задний отдел таза. После введения ложку переводят кпереди в право-передний отдел таза. При таком переводе ложка совершает путь вокруг головки (через лицо) на  $90^\circ$ . В результате она разместится сбоку на лобном бугре в право-переднем отделе таза.

Таким образом, ложки лежат друг против друга в левом косом размере таза и захватывают головку наискось.

Линия, образующая мысленное продолжение рукоятки щипцов, опирается в малый родничок (рис. 60).

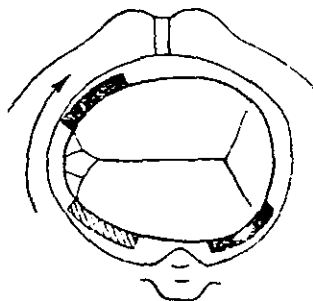


Рис. 60. Низкое поперечное стояние головки, первая позиция, задний вид.

**6. Почему нельзя ввести правую ложку сразу в право-передний или в правый отдел таза?**

Ввести правую ложку сразу в право-передний или в правый отдел таза нельзя, так как в этих местах головка слишком плотно прилегает к стенкам таза.

**7. В каком направлении производится извлечение?**

Чтобы представить себе все особенности извлечения, надо вспомнить те движения, которые совершает головка, проходя полость таза при низком поперечном стоянии первой позиции.

Происходят одновременно два движения головки: она все более и более продвигается книзу, следуя проводной линии родового канала, и в то же время поворачивается затылком кпереди. В итоге головка достигает выхода таза, проделав поворот против часовой стрелки на  $90^\circ$ , и располагается стреловидным швом в прямом размере выхода.

Из сказанного понятно, что влечения надо производить сначала книзу, пока головка не достигнет выхода таза.

По мере продвижения головка вместе со щипцами будет проделывать поворот против часовой стрелки на  $90^\circ$  до тех пор, пока не достигнет выхода. Здесь она окажется уже в прямом размере, а ложки, следовательно, в правом косом размере таза.

Таким образом, влечения в полости таза носят сочетанный характер — извлечение по направлению проводной линии родового канала и одновременно вращение. Следует помнить, что активным должно быть только извлечение, вращение же щипцов совершается вследствие самостоятельного поворота головки.

**8. Каким образом заканчивается извлечение, если щипцы проделали поворот на  $90^\circ$  и ложки находятся не в поперечном, а в правом косом размере таза?**

Извлечение может быть закончено двумя способами:

а) можно вывести головку, не снимая щипцов и отклоняя рукоятки не прямо на живог роженицы, а несколько влево;

б) можно снять щипцы и вновь наложить их в поперечном размере таза, как при выходных щипцах.

### з) Низкое поперечное стояние головки, вторая позиция

1. Как располагается головка по данным влагалищного исследования?

Головка располагается так же, как и при первой позиции, только малый родничок расположен ниже (головка согнута — затылочное предлежание) и вправо (вторая позиция) по отношению к большому родничку.

2. Как накладывать щипцы при указанном выше положении головки?

При таком положении головки ложки следует располагать в правом косом размере таза.

3. Как вводятся и размещаются ложки?

Очередность введения ложек остается такой же, как и всегда, т. е. первой вводят левую, второй — правую ложку.

Однако переводят в передне-боковой отдел таза уже не правую, а левую ложку. Правую же ложку вводят сразу на ее место — в право-задний отдел таза. В результате ложки размещаются на головке наискось в правом косом размере таза (рис. 61).

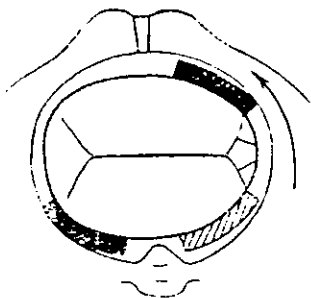


Рис. 61. Низкое поперечное стояние головки, вторая позиция, задний вид

4. В каком направлении производится извлечение?

Извлечение производится так же, как и при первой позиции, с той разницей, что головка и щипцы будут проделывать поворот не против, а по часовой стрелке на  $90^\circ$ .

### *Дополнение к разделу о низком поперечном стоянии головки*

1. Как накладывать прямые щипцы при низком поперечном стоянии головки и лица в первой и второй позиции?

Прямые щипцы можно наложить в прямом размере таза и захватить головку в поперечнике, чего нельзя сделать, пользуясь щипцами с тазовой кривизной.

**2. В каком порядке вводятся и как размещаются ложки прямых щипцов?**

Лучше ввести первой ту ложку, которая предназначена для размещения спереди — между головкой и симфизом. Однако здесь головка плотно прилегает к костному кольцу таза. Поэтому ввести ложку сразу спереди не представляется возможным. Ее следует ввести вначале в поперечном размере таза со стороны личика плода и затем перевести на  $90^\circ$  кпереди.

Вторую, заднюю ложку вводят вначале сбоку и сзади, а затем переводят на  $45^\circ$  кзади.

В итоге ложки размещаются в прямом размере таза и захватывают головку в поперечнике.

**3. Как извлечь головку прямыми щипцами?**

Извлечение головки производится строго в том направлении, в каком проходит проводная линия таза в каждом данном его отделе.

По мере продвижения по родовому каналу головка вместе со щипцами будет совершать поворот на  $90^\circ$ . В результате стреловидный шов установится в прямом размере таза, а ложки щипцов перейдут в поперечный размер его выхода. Таким образом, выведение головки в щипцах не потребует переключивания их.

### III. ИЗВЛЕЧЕНИЕ ПЛОДА ПРИ ЯГОДИЧНОМ ПРЕДЛЕЖАНИИ (EXTRACTIO FOETUS CLUNIBUS PRAEVIIS)

**1. Что называется операцией извлечения плода при ягодичном предлежании?**

Извлечением плода при ягодичном предлежании называется такая операция, посредством которой плод насильственно извлекается из родовых путей с помощью ручных приемов или, реже, инструментов.

**2. Каким образом может быть произведено извлечение при помощи руки?**

При чистом ягодичном предлежании, если ножки вытянуты вдоль туловища и нельзя предварительно извести ножку, извлечение производится пальцем (обычно одним указательным), заведенным за паховый сгиб плода.



Этот способ труден, но зато менее опасен для матери и плода, чем извлечение с помощью инструментов.

При смешанном ягодичном предлежании, когда вместе с ягодницами предлежат обе или одна ножка, согнутая в коленном суставе, следует вначале произвести низведение ножки, а затем извлечение за ножку.

3. В чем заключается сложность извлечения за паховый сгиб с помощью руки?

Сложность извлечения обусловлена следующим:

а) трудностью заведения пальца за паховый сгиб, когда бедро плода тесно прижато к его тазовым костям;

б) быстрым утомлением извлекающего пальца и всей руки;

в) длиной пути, по которому приходится извлекать ягодницы, если они расположены высоко.

4. Какие инструменты применяются для извлечения?

Извлечение может быть произведено при помощи:

а) специального тупого крючка (рис. 62);

б) обычных щипцов, накладываемых на ягодницы.

5. Что служит основанием для выбора того или другого способа инструментального извлечения? Извлечение с помощью крючка может применяться только при мертвом плоде, так как нередко оно ведет к перелому бедра и размозжению его мягких тканей.

Извлечение путем наложения щипцов — технически трудная и небезопасная операция. Производить ее может только очень опытный специалист.

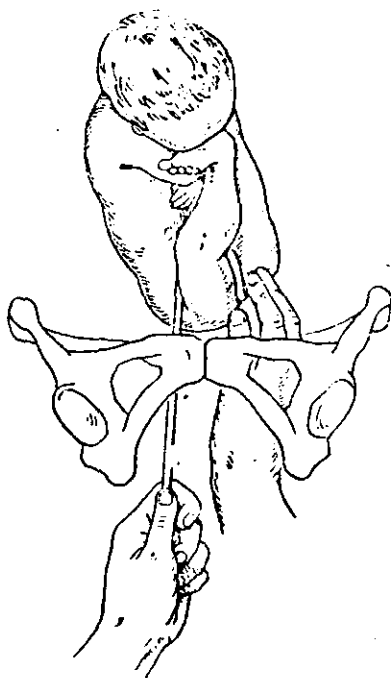


Рис. 62. Извлечение крючком за паховый сгиб.

## 6. Следует ли применять при операции наркоз?

При высокостоящих ягодицах наркоз не необходим. Если ягодицы уже спустились в полость таза или находятся в его выходе, в наркозе нет необходимости. Оперируя без наркоза, можно заставлять роженицу тужиться. Это значительно облегчает извлечение.

### 1. Показания и условия

1. Каковы показания к операции извлечения при ягодичном предлежании?

Ответ на этот вопрос совпадает с тем, что сказано о показаниях к операции наложения щипцов. Помимо того, показанием к извлечению иногда служит выпадение пуповины, нередко осложняющее роды при ягодичном предлежании.

2. Какие условия необходимы для извлечения при ягодичном предлежании? Извлечение производится при наличии следующих условий:

а) Необходимо полное раскрытие маточного зева. Извлечение при неполном раскрытии опасно для роженицы, так как оно может сопровождаться разрывами шейки; еще опаснее извлечение для плода, поскольку при этом очень часто происходит запрокидывание ручек и сильно затрудняется выведение головки. В итоге плод почти всегда погибает.

б) Не должно быть несоответствия между головкой плода и тазом роженицы. В таких случаях применение силы при извлечении если и приводит к цели, то ценой жизни плода, так как головка сильно травмируется.

в) Околоплодный пузырь должен быть вскрытым.

В отличие от операции наложения щипцов надо указать, что извлечение при ягодичном предлежании может быть предпринято и при мертвом плоде, если к тому есть показания со стороны роженицы.

### 2. Техника операции

1. Какой рукой производится извлечение?

Извлечение производится правой рукой как более сильной. Чтобы развить еще большую силу при извлече-

нии, можно охватить правую руку в области лучезапястного сустава левой рукой.

В трудных случаях приходится иногда менять руки, так как извлекающий палец устаёт.

Можно производить извлечение одновременно двумя руками. Для этого захватывают не один, а оба паховых сгиба указательными пальцами. Такой прием облегчает извлечение, но он не всегда выполним, особенно если ягодичы расположены высоко.

**2. Следует ли вводить в родовые пути всю руку или только отдельные пальцы?**

Это зависит от места расположения ягодичы в родовом канале. Если ягодичы расположены высоко, приходится вводить всю руку, так как иначе нельзя достичь пахового сгиба. Если же ягодичы находятся в полости или выходе таза, достаточно ввести указательный или указательный и средний палец.

**3. Как вводится рука в родовые пути?**

Введение руки во влагалище производится так же, как и при повороте на ножку (см. технику поворота на ножку, вопрос 3). Однако рука доводится только до ягодичы; далее действуют уже одним указательным пальцем.

**4. Как действуют указательным пальцем?**

Указательный палец проводят между стенкой таза и ягодичами, заводят возможно глубже за паховый сгиб и охватывают его. Конец пальца оказывается между ножками плода (рис. 63).

**5. За какой паховый сгиб заводится палец: обращенный больше кпереди или кзади?**

Как правило, палец заводится за паховый сгиб, обращенный больше кпереди.

В отдельных случаях, когда его нельзя достигнуть пальцем, можно попытаться извлечь плод за задний паховый сгиб.

**6. В каком направлении производится извлечение?**

Направление извлечения должно соответствовать проводной линии родового канала, следовательно, оно зависит от места расположения ягодичы.

Если ягодицы находятся во входе в таз, влечения направляют косо кзади и вниз, пока ягодицы не спустятся в полость.

Если ягодицы находятся в полости таза, влечения направляют книзу, пока ягодицы не спустятся к выходу. Наконец, если ягодицы находятся в выходе, влечения направляют косо вниз и кпереди.

**7. Не мешает ли извлечению промежность?**

Промежность, особенно если она высокая и мало растяжимая, очень мешает извлечению. В таких случаях следует произвести заранее разрез промежности.

**8. До каких пор продолжается извлечение за паховый сгиб?**

Извлечение за паховый сгиб продолжается до тех пор, пока обе ягодицы и примерно половина бедер не прорезутся через вульварное кольцо. На этом из-

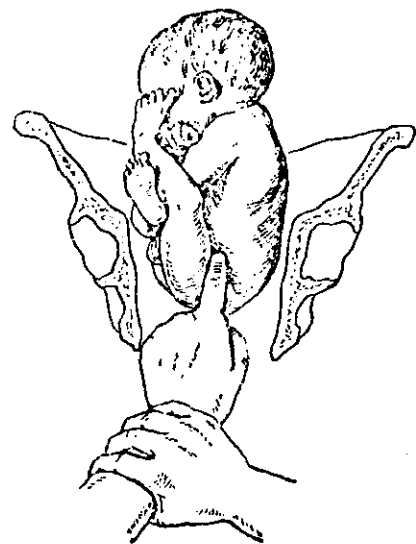


Рис. 63. Извлечение пальцем за паховый сгиб.

влечение за паховый сгиб заканчивают, палец высвобождают и переходят к извлечению туловища.

**9. Как производится извлечение туловища?**

Извлечение туловища производится уже обеими руками, которые охватывают таз и бедра плода так же, как при акушерском пособии.

**10. Какое различие между извлечением туловища и ручным пособием при его рождении?**

При извлечении туловища действуют активно — извлекают его. При пособии же рождение туловища происходит силами родовой деятельности.

**11. Могут ли ручки при извлечении отходить от головки и запрокидываться?**

Опасность запрокидывания ручек при извлечении всегда очень вероятна. Поэтому как только начинается прорезывание ягодиц, помощник оперирующего кладет руку на брюшную стенку, находит головку плода и осторожно прижимает ее сверху рукой. Рука, лежащая на головке, устраняет свободное пространство между головкой и стенкой матки и в известной мере мешает запрокидыванию ручек. Головку прижимают до тех пор, пока она не подойдет ко входу в таз.

**12. В каком порядке происходит извлечение плечиков и ручек?**

Извлечение плечиков и ручек может происходить в том же порядке и с помощью тех же приемов, что и при ручном пособии.

**13. Всегда ли удается легко извлечь плечики и ручки?**

Плечики нередко задерживаются, еще когда они находятся высоко в тазу, и приходится их выводить иногда с большими трудностями.

Трудность извлечения плечиков и ручек объясняется, с одной стороны, тем, что они лежат высоко, с другой стороны, тем, что пространство между туловищем плода и стенкой родовых путей остается довольно узким даже после разреза промежности.

**14. Как извлекаются высоко расположенные плечики и ручки?**

Извлечение производится в порядке, обратном таковому при ручном пособии.

Извлекать приходится сначала заднее плечико и ручку, так как войти рукой в родовой канал легче и свободнее со стороны крестцовой впадины. Затем извлекают переднее плечико и ручку.

**15. Как извлекается заднее плечико и ручка?**

Чтобы извлечь заднее плечико и ручку, плод захватывают рукой за обе голени и сильно отводят туловище кпереди и несколько в сторону, противоположную спинке.

После этого два пальца, полуруку или руку вводят в родовые пути со стороны крестцовой впадины и несколько сбоку со стороны спинки.

Проникая все выше, доходят до плечика, огибают его, спускаясь по плечу, пока не доходят до локтевого сустава. Затем сгибают ручку в суставе и выводят ее по передней поверхности груди плода (рис. 64).

**16. Как извлекается переднее плечико и ручка?**

В некоторых случаях после извлечения задней ручки передняя может быть выведена непосредственно из-под симфиза.

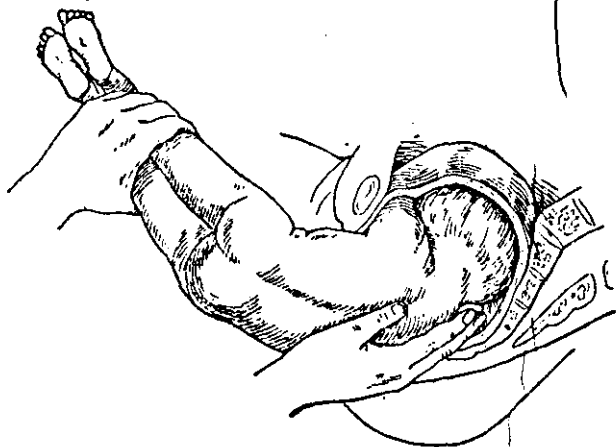


Рис. 64. Извлечение задней ручки.

Для этого туловище плода отводят кзади и рукой, введенной вначале со стороны спинки, извлекают переднюю ручку теми же приемами, как и заднюю. Однако это возможно далеко не всегда, так как после извлечения задней ручки передняя все же остается высоко расположенной и трудно достижимой.

**17. Как надо поступить, если передняя ручка расположена высоко и трудно достижима?**

Приходится сначала перевести переднюю ручку кзади и затем уже извлекать ее со стороны крестцовой впадины.

**18. Каким образом переднее плечико и ручку переводят кзади?**

Для этого надо охватить туловище плода обеими руками. Большие пальцы располагаются сзади вдоль позвоночника, а остальные спереди на грудной клетке.

После этого, прекратив извлечение, туловище поворачивают примерно на  $180^\circ$  и переднее плечико перемещается кзади (рис. 65).

19. В какую сторону надо производить вращение туловища?

Вращение туловища надо производить с таким расчетом, чтобы спинка и тем самым затылок прошли бы под симфизом. В противном случае подбородок плода может задержаться на симфизе. Следовательно, при спинке, обращенной влево, надо вращать

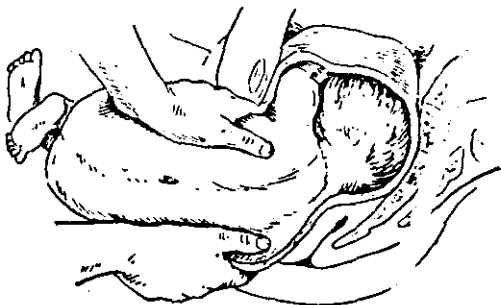


Рис. 65. Вращение туловища и передней ручки кзади.

туловище против часовой стрелки, при спинке, обращенной вправо, по часовой стрелке.

20. Как производится извлечение второго плечика и ручки?

Ввиду того что в результате вращения переднее плечико и ручка переместились кзади, их извлекают теми же приемами, что и заднюю руку.

21. Как извлекается головка?

Головка извлекается по способу Мориссо-Левре, как это описано в акушерском пособии, при ягодичном предлежании.

22. Какова роль помощника при извлечении головки?

При извлечении головки помощник, ранее державший на ней руку, осторожно надавливает на головку по направлению проводной линии таза с целью способствовать проведению головки через вход в таз.

Если головка находится еще целиком над входом, давление должно быть направлено косо кзади и вниз.

**23. Как производится извлечение при ягодичном предлежании с помощью крючка?**

Крючок следует завести за паховый сгиб, обращенный вперед. Крючок вводят правой рукой под контролем левой руки, которую предварительно вводят в родовые пути.

Накладывать крючок следует так, чтобы конец его приходился между ножками плода. В остальном извлечение крючком производится по тем же правилам, что и извлечение пальцем.

**24. Какие ошибки и осложнения чаще всего имеют место при операции извлечения?**

Ошибки и осложнения те же, что и при оказании пособия при ягодичном предлежании. Ко всему этому надо добавить возможность перелома бедра. Чтобы избежать этого тяжелого для плода осложнения, надо прилагать силу извлекающего пальца возможно больше в направлении на таз плода, а не на бедро.

**25. Как поступить, если извлечение осложнилось спазмом шейки матки?**

При таком осложнении часто не удается быстро ликвидировать спазм и плод погибает. Поэтому крайне важно во всех случаях извлечения заранее принять меры к расслаблению шейки.

Это может быть достигнуто во многих случаях применением наркоза и внутримышечным введением 1% раствора атропина в количестве 1 мл. Оба мероприятия надо проводить, как только роженицу начинают готовить к операции.

Ни в коем случае не следует пытаться преодолеть спазм силой. Это приводит к осложнениям, опасным для жизни матери и смертельным для плода.

**26. Как поступить, если извлечение осложнилось запрокидыванием ручек?**

В таком случае надо прекратить извлечения, войти всей рукой в родовые пути, дойти до ручек и освободить их, надавливая на локтевой сгиб.

Можно попытаться извлечь ручки вместе с головкой. Для этого надо захватить плод возможно ближе к вуль-



варному кольцу (только не за живот, так как это может привести к повреждению внутренних органов) и произвести сильное влечение в направлении косо кзади и вниз. Одновременно помощник надавливает на головку снаружи, стремясь провести ее через вход в таз. Если все это не ведет к цели, приступают к перфорации последующей головки.

**27. Как поступить, если извлечение осложнилось образованием заднего вида?**

Образ действий при образовавшемся заднем виде будет зависеть от того, где находится в данное время головка:

а) Если головка находится в полости таза, можно попытаться повернуть ее в ту или другую сторону. Для этого вводят два пальца во влагалище и стараются повернуть головку, надавливая сбоку на личико. Можно попытаться вывести головку, не изменяя ее положения обратным приемом Мориссо-Левре. Палец заводят в рот плода спереди. Извлекающая рука охватывает плечико вилкообразно сзади, со стороны спинки плода.

б) Если головка находится над входом и подбородок задержался на симфизе, можно попытаться повернуть головку, вводя в родовые пути всю руку.

**28. В течение какого времени должно быть закончено извлечение плода?**

От того момента, когда родилось пупочное кольцо, до окончания извлечения должно пройти приблизительно 5 минут, иначе плод погибает от асфиксии. В таких случаях приходится переходить к перфорации последующей головки.

#### **IV. НИЗВЕДЕНИЕ НОЖКИ (DEDUCTIO PEDIS)**

**1. Что называется операцией низведения ножки?**

Низведением ножки называется такая операция, при которой ножка плода, находящегося в чистом или смешанном ягодичном предлежании, низводится, в результате чего образуется неполное ножное предлежание.

**2. С какой целью производится эта операция?**

Эта операция может быть произведена:

а) как подготовительная для последующего извлечения плода; извлечение гораздо удобнее произвести

путем протягивания за ножку, чем за паховый сгиб (см. Операция извлечения при ягодичном предлежании);

б) как профилактическая, если в силу тех или иных особенностей данных родов имеются основания предполагать, что они примут затяжной характер, и потребуются извлечение плода; чаще всего речь идет о слабости родовой деятельности, раннем излитии вод и о родах у старых первородящих с плохо растягивающимися мягкими тканями<sup>1</sup>.

### 3. Следует ли применять при операции наркоз?

Наркоз при низведении ножки необходим, так как введение руки в родовые пути и само низведение ножки болезненно. Кроме того, наркоз расслабляет брюшную пресс, а это облегчает проведение операции.

## 1. Показания и условия

1. Каковы показания к низведению ножки как подготовительной операции?

Поскольку низведение ножки производится с подготовительной целью, чтобы тотчас перейти к извлечению, операция не имеет специальных показаний. Показания же к извлечению за паховый сгиб были приведены выше.

2. Какие условия необходимы для низведения ножки как подготовительной операции?

Для низведения ножки необходимы следующие условия:

а) ягодичцы должны сохранить подвижность, так как иначе оперирующий не может дойти рукой до ножки;

б) открытие маточного зева должно быть полным, ибо в противном случае невозможно произвести нужные манипуляции в матке и извлечь плод;

в) околоплодный пузырь должен быть вскрытым.

## 2. Техника операции

1. Какой рукой производится низведение ножки?

Низведение ножки надо производить той рукой, в сторону которой обращены ножки. Если

<sup>1</sup> Целесообразность профилактического низведения ножки многими акушерами оспаривается, так как исход родов для плода при ножном предлежании значительно хуже, чем при ягодичном.

они обращены вправо (считая сторону роженицы), низведение следует производить левой рукой и наоборот. Если ягодицы очень подвижны и легко смещаются, можно оперировать правой рукой при любом расположении ножек.

## 2. Как вводится рука в родовые пути?

Чтобы достаточно свободно ввести руку, точнее кисть, в родовые пути, следует сложить пальцы в форме конуса, сблизив их концы (рис. 66).

## 3. Сколько пальцев надо ввести в матку?

Это зависит от степени раскрытия шейки. Вообще желательно ввести всю руку, но при малом раскрытии приходится ограничиваться двумя пальцами.




Рис. 66. Рука, сложенная для введения в родовые пути.

## 4. Как поступить с встречающимися на пути вводимой руки ягодицами?

Ягодицы надо по возможности отодвинуть вверх и сместить в сторону. Это делается не только внутренней рукой, но и наружной. Последняя, действуя со стороны живота, помогает сместить ягодицы.

## 5. В какую сторону надо сместить ягодицы?

Ягодицы надо сместить в сторону, противоположную той, куда обращены ножки. Это дает возможность оперирующему дойти до них рукой.

6. Какую ножку следует низводить? Как правило, следует низводить ножку, лежащую больше кпереди, так как при физиологическом механизме родов эта ягодица первой опускается в малый таз.

## 7. Как следует поступать, чтобы низвести ножку?

Для низведения ножки необходимо предварительно согнуть ее в коленном суставе. Это можно сделать, только действуя на голень. После того как ножка согнута, выведение ее во влагалище обычно не представляет никаких затруднений.

Понятно, что при смешанном ягодичном предлежании сгибание голени в коленном суставе производить не приходится (рис. 67).

## V. ПОВОРОТ ПЛОДА НА НОЖКУ (VERSIO FOETUS IN PEDEM)

1. Что называется операцией поворота плода на ножку?

Операцией поворота плода на ножку называется такая операция, при которой плод, находящийся в головном предлежании, в поперечном или косом положении переводится в тазовое предлежание с низведенной ножкой.

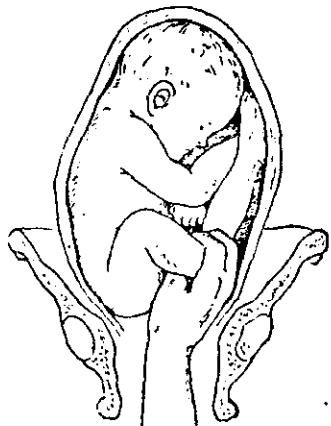


Рис. 67. Низведение ножки.

2. Каким образом существуют разновидности операции поворота на ножку и каковы их характерные особенности?

Существуют две разновидности этой операции, а именно:

а) Поворот на ножку при полном раскрытии маточного зева — классический (называемый своевременным).

Классический поворот, благодаря полному раскры-

тию маточного зева, производится при помощи всей руки (точнее, всей кисти), вводимой в матку.

б) Поворот на ножку при неполном раскрытии маточного зева — комбинированный, по способу Бракстон-Гикса (называемый ранним).

Комбинированный поворот из-за недостаточного раскрытия маточного зева не может быть произведен всей рукой, поэтому в матку вводят обычно только два пальца.

Название поворота «комбинированный» указывает, что в операции активно участвует не только внутренняя рука, т. е. введенная в матку, но и наружная рука, т. е. находящаяся на животе роженицы. Однако это название

условно, так как и при классическом повороте наружная рука играет большую роль в производстве операции.

### 3. Следует ли применять при операции наркоз?

Сама по себе операция мало болезненна. Однако наркоз расслабляет брюшную пресс, и это облегчает действия наружной руки. Поэтому только в тех случаях, когда плод очень подвижен (многоводие, второй плод при двойне), можно обойтись без наркоза. Во всех остальных случаях должен применяться наркоз. В частности, комбинированный поворот всегда делается под наркозом.

Применение наркоза с целью добиться известного расслабления матки и облегчения поворота при малоподвижном плоде является большой ошибкой. Опасность разрыва матки этим не устраняется, но разрыв происходит менее заметно, так как роженица не чувствует боли.

## *А. Поворот плода на ножку классический (своевременный)*

### 1. Показания

1. Каковы показания к операции классического поворота на ножку?

Операция классического поворота на ножку показана во всех тех случаях, когда по каким-либо причинам тазовое предлежание с низведенной ножкой является более целесообразным, чем существующее положение плода.

2. Какие показания к операции чаще всего встречаются на практике?

Наиболее часто встречаются следующие показания:

а) Поперечное или косое положение плода. В таком положении живой доношенный плод родиться самопроизвольно не может<sup>1</sup>.

б) Неправильное положение головки. К числу таких неправильных положений относятся: высокое прямое стояние головки; выраженный асинклитизм, особенно задний; разогнутое положение головки (лице-

<sup>1</sup> При большой подвижности плода (например, второй плод при двойне) неправильное положение может быть изменено на продольное и посредством наружного поворота, т. е. такого поворота, который производится исключительно с помощью наружных приемов.

вое и особенно лобное). Следует подчеркнуть, что перечисленные положения головки могут иметь место при несоответствии ее и таза, а сама головка оказывается плотно вставившейся во вход. В таких случаях поворот противопоказан (см. Условия).

в) Выпадение пульсирующей пуповины при головном предлежании. Это осложнение грозит плоду гибелью. Спасение плода возможно путем поворота на ножку с немедленным последующим извлечением.

г) Выпадение мелких частей при головном предлежании. Одна или обе ручки или ножки, выпавшие впереди головки, являются препятствием для вступления головки во вход в таз. Впрочем, иногда легко удается заправить выпавшие конечности за головку и не прибегать к повороту.

д) Различные, хотя и редко встречающиеся осложнения родов, когда необходимо немедленное родоразрешение (тяжелая эклампсия, преждевременная отслойка нормально расположенного детского места, внезапно наступившее тяжелое состояние роженицы).

Конечно, во всех случаях должны иметься не только показания, но и условия для операции.

## 2. Условия

1. Какие условия необходимы для производства операций?

Для поворота плода на ножку необходимы следующие условия:

а) Полная подвижность плода. Головка должна быть расположена целиком или большей частью над входом, и ее можно отвести без всякого насилия. Если же головка установилась плотно во входе в таз, а тем более опустилась в полость, то условия для поворота отсутствуют и операция противопоказана.

Никогда нельзя предпринимать даже попытку к повороту при запущенном поперечном положении, когда отошли воды, плод потерял подвижность и плечико вколотилось во вход в таз. В таких случаях попытка к повороту почти всегда

приводит к разрыву матки. Поворот при запущенном поперечном положении — грубая акушерская ошибка.

б) Полное или почти полное раскрытие маточного зева, так как иначе невозможно ввести руку в матку. Кроме того, при неполном раскрытии нельзя немедленно перейти к извлечению плода, что нередко производится вслед за поворотом.

в) Соответствие между размерами головки и таза. В случаях несоответствия головки и таза исход родов для плода значительно лучше при головном предлежании. Поворот при несоответствии таза и головки если и допустим, то исключительно в интересах матери с тем, что последующая головка может быть перфорирована.

г) Целость околоплодного пузыря непосредственно перед операцией. Если он вскрылся, в матке должно быть известное количество вод, обеспечивающее подвижность плода.

Время, прошедшее от излития вод, не во всех случаях решает вопрос о сохранении или утрате подвижности плода. Так, если воды отошли несколько часов назад, но схватки слабые, а головка прижата ко входу, то задние воды могут сохраниться в большом количестве и плод имеет достаточную подвижность. Наоборот, если воды только что отошли, но схватки сильные и головка находится над входом, то воды изливаются в большом количестве и плод очень быстро теряет подвижность.

д) Отсутствие патологического состояния стенки матки (рубец после кесарева сечения, наличие интерстициальных фиброзных узлов и т. п.), так как наличие изменений в стенке матки создает опасность разрыва ее при повороте.

### 3. Техника операции

#### 1. Из чего состоит операция поворота на ножку?

Операция поворота на ножку состоит из трех моментов:

- а) введение руки,
- б) нахождение и захватывание ножки,
- в) собственно поворот.

**2. Какую руку следует вводить в матку для поворота — правую или левую?**

Следует вводить ту руку, которой оперирующий лучше владеет; у подавляющего большинства людей это будет правая рука.

**3. Как вводить руку в матку?**

Для введения руки в матку поступают следующим образом:

а) рукой, которая остается снаружи, раздвигают половые губы;

б) пальцы руки, предназначенной для введения в матку, сближают и складывают в форме конуса;

в) вводимой рукой отталкивают кзади промежность, чтобы облегчить проведение руки в родовые пути;

г) руку вводят всю во влагалище, продвигают выше и выше и вводят в матку.

**4. Как поступить, если пузырь цел и оказывается на пути руки, вводимой в матку?**

Если на пути внутренней руки встречается целый околоплодный пузырь, следует его разорвать в центре этой же рукой и, не дожидаясь излития вод, ввести руку в матку.

**5. Если в случае головного предлежания на пути внутренней руки встречается головка, как с ней поступить?**

Предлежащая головка мешает дальнейшему продвижению руки в матку. Головку следует отодвинуть вверх и отвести в сторону. Этим действиям внутренней руки содействует наружная рука, располагающаяся на животе роженицы.

**6. В какую сторону и как далеко надо отводить головку?**

Головка должна быть отведена в сторону, противоположную той, где расположены мелкие части плода, так как этим открывается доступ к ножке.

Головку надо отодвинуть возможно дальше, желательно до приведения плода в поперечное положение.

**7. Как отыскать ножку?**

Когда головка отведена вверх и в сторону или плод расположен в поперечном или косом положении, внутреннюю руку вводят дальше в направлении к ножкам.



Какую из двух ножек отыскать — не имеет большого значения. Удобнее для последующего извлечения найти ножку, лежащую впереди, т. е. ближе к брюшной стенке роженицы. Эта ножка обычно лежит ниже другой, поэтому и найти ее бывает легче.

### 8. Как отличить ножку от ручки?

Отличить ножку от ручки довольно легко по следующим признакам:

а) пальцы на ножке мелкие и расположены в ряд;

б) большой палец на ножке мало подвижен и не отводится свободно в сторону;

в) на ножке прощупывается пяточный бугор и лодыжки.

9. Каким образом следует захватывать ножку?

Ножку следует захватывать всей рукой за голень. При этом акушер должен расположить большой палец вдоль большеберцовой кости. Такой захват ножки прочен и предупреждает возможность перелома голени.

### 10. Как производится поворот?

Поворот производится следующим образом:

а) захваченная ножка низводится во влагалище.

б) одновременно с этим наружная рука отводит головку ко дну матки.

Оба эти движения производятся сочетанно и преследуют одну и ту же цель — перевод плода в продольное положение (рис. 68).

11. Когда можно считать, что поворот завершен и плод принял продольное положение?

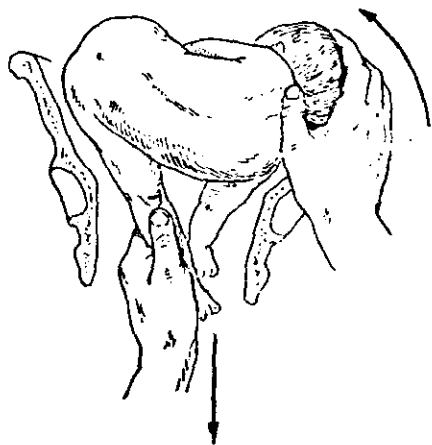


Рис. 68. Направление действий внутренней и наружной руки при повороте.

Поворот завершён, когда коленный сустав выведен из половой щели, а головка находится в дне матки.

12. Что следует делать после завершения операции поворота на ножку?

Дальнейшие действия зависят от особенностей родов и от состояния роженицы и плода.

Обычно после поворота переходят к извлечению плода, если имеется полное раскрытие маточного зева и особенно если есть показания к немедленному родоразрешению.

13. Какие затруднения и осложнения могут встретиться при повороте на ножку и как их устранить?

При повороте на ножку могут встречаться следующие затруднения и осложнения.

а) Трудно найти ножку.

Надо продвигать руку от головки, по боковой стороне туловища, бедру и, наконец, до ножки.

б) На пути руки, вводимой в матку, встречается пуповина (в том числе выпавшая).

Не вправляя и вообще не трогая пуповины, следует закончить поворот. Если выпавшая пуповина при повороте сама не вправилась, следует тотчас произвести извлечение плода.

в) Раздражение кожи плода вызвало рефлекторно дыхательные движения.

Должно быть принято за правило тотчас после поворота внимательно выслушать и сосчитать сердцебиение плода. Если обнаружено изменение сердцебиения, необходимо тотчас же произвести извлечение плода.

г) Вместо ножки выведена ручка.

Следует надеть на ручку петлю из марли и, придерживая последнюю (сильно не тянуть!), вторично ввести руку в матку, найти ножку и произвести поворот. Петлю надевают для того, чтобы предупредить запрокидывание ручки за головку во время возможного последующего извлечения плода. Низведение ручки вместо ножки вовсе не является таким грозным осложнением, как это может показаться. Выведенная ручка почти не мешает повторному введению руки в матку и повороту.

д) В процессе поворота появилась схватка и плод стал менее подвижен.

Надо выждать окончания схватки, не вынимая руки, и затем продолжать операцию.

е) Поворот не совершается вследствие недостаточной подвижности плода.

Следует немедленно прекратить всякие попытки поворота и заменить его другим методом ведения родов. Выбор метода зависит от особенностей каждого отдельного случая.

## ***Б. Поворот плода на ножку комбинированный (ранний)***

### **1. Показания и условия**

**1. Каковы показания к операции комбинированного поворота на ножку?**

Операция комбинированного поворота на ножку имеет те же показания, что и классический поворот.

Кроме того, показанием к операции может служить кровотечение вследствие предлежания детского места. Определяя показания к комбинированному повороту, следует иметь в виду одно крайне важное обстоятельство. Дело в том, что исход родов для плода после этой операции, как правило, плохой. Это объясняется в значительной мере тем, что завершить роды извлечением плода тотчас или вскоре после поворота нельзя, так как нет достаточного раскрытия шейки матки.

Поэтому комбинированный поворот может применяться почти исключительно в интересах матери и все чаще заменяется операцией кесарева сечения.

**2. Каково значение комбинированного поворота при предлежании детского места?**

В результате поворота низведенная ножка и ягодница тампонируют кровоточащий отдел матки и кровотечение останавливается.

Все же операция небезопасна для роженицы, так как рыхлая (предлежание детского места) шейка легко разрывается до свода и выше со всеми вытекающими отсюда грозными последствиями.

Поэтому если комбинированный поворот и производится в виде исключения в случае предлежания детского

места, то обязательно при соблюдении следующих требований:

- а) никакого насилия при манипуляциях в шейке;
- б) никаких попыток к извлечению плода после поворота.

3. Какие условия необходимы для операции комбинированного поворота?

Для комбинированного поворота необходимы те же условия, что и для классического поворота, но требование полного раскрытия маточного зева заменяется требованием раскрытия не менее чем на два пальца.

## 2. Техника операции

1. Из чего состоит операция комбинированного поворота на ножку?

Эта операция состоит из тех же моментов, что и операция классического поворота, а именно:

- а) введение руки (в данном случае двух пальцев),
- б) нахождение и захватывание ножки,
- в) собственно поворот.

2. Как вводятся пальцы в матку?

Чтобы ввести пальцы в матку, следует войти всей рукой во влагалище, затем два пальца провести через шейку и войти ими в матку.

Надо еще раз напомнить, что при предлежании детского места не должно быть никаких попыток расширить шейку пальцами, так как она чрезвычайно легко разрывается.

3. Как поступить, если предлежит частично или целиком детское место?

Если детское место предлежит частично, следует вскрыть пузырь. Разрыв оболочек производится возможно дальше от края детского места, но в пределах открытой шейки.

Если детское место предлежит целиком, следует его пробуровать, дойти до оболочек и вскрыть пузырь.

Как в одном, так и в другом случае нельзя действовать пальцами, так как при этом детское место отслаивается от стенки матки.

Для пробурывания детского места и вскрытия пузыря следует ввести корицанг под контролем руки, находящейся во влагалище. Закрытым корицангом пробурывают детское место и оболочки; затем корицанг раскрывают и этим увеличивают полученное отверстие. Только после этого в образованное отверстие вводят два пальца, а корицанг удаляют.

**4. Как поступить, если на пути введенных в матку пальцев находится головка?**

Пальцами, введенными в матку, следует отодвинуть головку вверх и отвести в сторону, противоположную расположению мелких частей.

Однако, действуя только двумя пальцами, нельзя отвести головку так далеко в сторону, как при классическом повороте. Поэтому здесь особенно велико значение наружной руки, которая приподнимает и отводит головку в сторону, помогая внутренней руке.

**5. Что следует предпринять после того, как головка плода отведена в сторону?**

После того как головка насколько возможно отведена в сторону, следует приблизить тазовый конец плода книзу ко входу в таз. Это делается с помощью наружной руки. Ее кладут на дно матки, где расположен тазовый конец плода, и отталкивают последний книзу, навстречу двум пальцам, находящимся в матке.

**6. Каким образом следует захватывать ножку для поворота?**

Следует захватить голень в области лодыжек, так, чтобы она разместилась между двумя пальцами.

**7. Как производится поворот?**

Поворот производится следующим образом:

а) захваченная двумя пальцами ножка производится через шейку, изводится во влагалище и выводится наружу;

б) одновременно наружная рука содействует повороту; она попеременно то низводит тазовый конец плода, то перемещается на головку и отводит ее в сторону, а затем ко дну матки.

**8. Как следует поступать после завершения комбинированного поворота?**

Ни в коем случае нельзя делать даже попыток к извлечению во избежание тяжелейших разрывов шейки матки и самой матки.

Надо твердо помнить правило: поворачивать, но не извлекать.

Самое большее, что можно сделать, если требуется ускорить раскрытие маточного зева и усилить давление предлежащего таза плода на стенку матки, это подвесить к ножке груз. Делается это при помощи тесьмы, один конец которой надевают в виде петли на низведенную ножку, а другой перекидывают через ножной конец постели. К этому спущенному концу петли привешивают груз весом 200—300 г.

**9. Какие специфические трудности могут встретиться при операции комбинированного поворота?**

Могут возникнуть затруднения при проведении стопы через шейку матки. Вследствие недостаточного раскрытия, стопа упирается в край шейки и выскальзывает из пальцев. В таком случае нельзя делать настойчивых попыток вывести ножку, так как при этом легко можно надорвать шейку. Следует ввести по пальцу в шейку пулевые щипцы, захватить ими стопу и вывести ножку.

## VI. КРАНИОТОМИЯ (CRANIOTOMIA)

**1. Что называется операцией краниотомии?**

Краниотомия — операция, при которой нарушается целостность черепа плода. Такое определение операции соответствует точному переводу ее названия (лат. *cranium* — череп и *tomia* — разрезание).

Однако обычно под краниотомией подразумевают три отдельные операции:

- а) перфорация головки (*perforatio capitis*).
- б) разрушение и удаление мозга (*excerebratio*),
- в) краниоклазия (*cranioclasia*).

Из трех перечисленных операций только первая — перфорация головки — является неотъемлемой частью краниотомии.

**2. В каких случаях производятся все три операции и в каких только перфорация?**

Все три операции производятся в тех случаях, когда показано немедленное родоразрешение и для этого есть

необходимые условия. Если показаний к немедленному родоразрешению нет, то может быть произведена только перфорация или перфорация вместе с разрушением и удалением мозга.

## **А. Перфорация головки** (*Perforatio capitis*)

### **1. Инструменты**

**1. Какие инструменты употребляются для перфорации?**

Чаще всего пользуются перфоратором Бло или перфоратором Феноменова. При пользовании последним возникает меньше затруднений и устраняется ряд опасных моментов.

**2. Как устроен перфоратор Бло?**

Перфоратор Бло представляет собой колышевидный инструмент длиной около 30 см. Он состоит из двух пластин, которые соединены в середине при помощи шпильки. На одном конце перфоратора находится колье с острыми краями, на другом конце — двойная рукоятка, снабженная пружиной.

При сжатии рукоятки пластины, составляющие колье, расходятся на некоторое расстояние. Когда сжатие рукояток прекращается, они под действием пружины возвращаются в исходное положение и пластины сходятся друг с другом (рис. 69).

**3. Как устроен перфоратор Феноменова?**

Перфоратор Феноменова представляет собой металлический стержень длиной в 32 см. На одном конце его расположен буравовидный наконечник в виде конуса, на другом конце — рукоятка в виде перекладки. Перфоратор снабжен металлической гильзой, в которую он свободно вкладывается. Перфоратор может быть введен в родовые пути в гильзе. Это надежно предохраняет их от возможного повреждения инструментом (рис. 70).

### **2. Показания**

**1. В каких случаях показана операция перфорации головки?**

Перфорация показана в тех случаях, когда самопроизвольное родоразрешение невозможно, когда роженице

угрожает опасность, которая может быть устранена или уменьшена родоразрешением, и в то же время нет условий для производства других родоразрешающих операций (кесарево сечение, щипцы, поворот на ножку с извлечением).



Рис. 69.  
Перфоратор  
Бло.

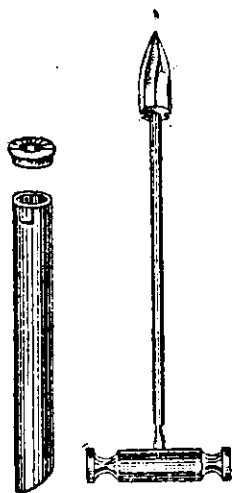


Рис. 70 Перфоратор  
Феноменова.

2. Какие показания к операции чаще всего встречаются на практике?

На практике чаще всего встречаются следующие показания:

а) Несоответствие между тазом и головкой, вызванное узостью таза, чрезмерной величиной головки или патологическим вставлением ее (лобное и лицевое с подбородком, обращенным кзади, резкая степень асинклитизма, иногда высокое прямое вставление головки).



б) Угрожающий разрыв матки.

В таких случаях требуется не только перфорация, но и немедленное извлечение плода. Сама операция должна производиться осторожно, чтобы угрожающий разрыв матки не превратился в совершившийся.

в) Угрожающее состояние роженицы, где требуется безотлагательное родоразрешение и нет условий или времени для производства другой операции (случай крайне тяжелой эклампсии, тяжелого эндометрита в родах и т. д.).

г) Наличие полной уверенности в смерти плода, в то время как самопроизвольное родоразрешение в скором времени не предвидится (слабость схваток).

д) Невозможность извлечения последующей головки при родах с тазовым предлежанием.

§

### 3. Условия

1. Какие условия необходимы для производства перфорации?

Для производства перфорации требуются следующие условия:

а) Отсутствие абсолютного несоответствия таза и головки, т. е. такого несоответствия, при котором даже перфорированная и спавшаяся головка не может пройти через таз. Принято считать, что при средней величине плода прямой размер входа должен быть не менее 6 см.

б) Раскрытие маточного зева не менее чем на три пальца.

в) Плотная фиксация головки.

Очевидно, что это может быть, если головка прошла плоскость входа в таз. Если же головка стоит только во входе или тем более над входом, операция становится крайне опасной. При перфорации головка может внезапно отойти, перфоратор соскользнет с нее и причинит тяжелые повреждения мягких тканей роженицы.

Если приведенное условие отсутствует и головка находится во входе или над входом, то это условие необ-

ходимо создать. Для этого нужен хорошо обученный помощник, который будет фиксировать головку ко входу, действуя через брюшную стенку.

#### 4. Наркоз

##### 1. Следует ли применять при перфорации наркоз?

Наркоз при перфорации не нужен только в тех случаях, когда вся головка находится в полости таза.

Однако в подавляющем большинстве случаев перфорация производится при головке, стоящей во входе или над входом. Здесь наркоз не необходим.

##### 2. Почему необходим наркоз при операции, когда головка стоит во входе или над входом?

В таких случаях наркоз нужен для того, чтобы вызвать расслабление брюшной стенки роженицы и тем самым дать возможность помощнику надежно и правильно фиксировать головку. Кроме того, наркоз ослабляет родовую деятельность, что важно при угрожающем разрыве матки.

##### 3. В чем заключается надежная и правильная фиксация головки?

Надежная — это достаточно крепкая фиксация. Для этого помощник кладет обе руки по сторонам головки, прижимает ее ко входу в таз и производит такое давление до самого конца операции.

Правильная фиксация — это фиксация в том направлении, в каком проходит во входе проводная линия таза. Если представить себе перпендикуляр, восстановленный к середине прямого размера входа, то он выйдет через брюшную стенку на уровне пупка. В направлении этой линии и следует производить давление на головку.

##### 5. Техника перфорации подлежащей головки.

##### 1. Как производится перфорация подлежащей головки?

Операция разделяется на три момента:

- а) обнажение головки,
- б) рассечение мягких тканей головки,
- в) собственно перфорация.

В таком виде техника операции предложена и разработана Феноменовым.

## 2. Как производится обнажение головки?

Головку обнажают при помощи введения двух длинных и широких влагалищных зеркал. Одно зеркало помещают сзади, другое — спереди. В случае надобности можно ввести плоские зеркала и с боков. При этом в глубине родовых путей становится видной подлежащая часть головки.

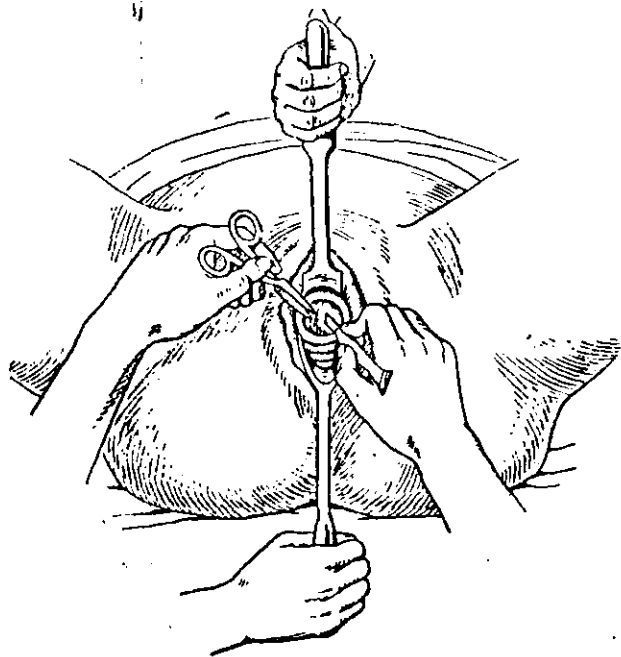


Рис. 71. Обнажение головки и рассечение мягких тканей.

## 3. Как производится рассечение мягких тканей головки?

Чтобы рассечь мягкие ткани, надо сначала захватить их в центре пулевыми щипцами, натянуть и затем сделать ножницами разрез длиной в 2—3 см. После рассечения на второй, свободный край раны также накладывают пулевые щипцы. Край разреза растягивают щипцами в стороны. После этого становятся видны обнаженные кости черепа и можно приступить к перфорации (рис. 71).

**4. Как вводится перфоратор и как он приставляется к головке?**

Пулевыми щипцами, лежащими на коже головки, края разреза растягиваются в стороны. Этим головка дополнительно фиксируется ко входу в таз. Берут правой рукой перфоратор и приставляют копьё к головке, по возможности в центре ее.

Ось инструмента должна идти на головку прямо, а не наискось. Надо помнить о направлении проводной линии таза во входе. Чтобы ось перфоратора совпадала с этой линией, рукоятка инструмента должна быть сильно отведена кзади, на промежность. Если перфоратор приставлен к головке наискось, он легко может с нее соскользнуть.

**5. В какой области головки лучше всего производить перфорацию?**

Перфорацию лучше всего произвести, как было сказано, в центре части головки, обнаженной от мягких тканей. Будет ли при этом перфорирована кость черепа, шов или родничок, существенного значения не имеет, хотя легче пройти инструментом через мягкие ткани (шов или родничок).

**6. Как перфорировать в случае лобного или лицевого предлежания?**

В случае лобного предлежания следует перфорировать лобный шов или лобную кость, которые также должны быть предварительно обнажены от мягких тканей. В случае лицевого предлежания перфорировать следует через глазницу.

**7. Как производится перфорация?**

Акушер, держа инструмент за неподвижную часть рукоятки, осторожно производит бурявящие движения до тех пор, пока копьё не проникнет в полость черепа.

Категорически запрещается делать прокалывающие, толкающие движения перфоратором. Опасность соскальзывания инструмента тогда чрезвычайно велика.

**8. Как поступать после того, как головка пробуравлена?**

Когда копьё наиболее широкой частью поравняется с краями кости, надо захватить также подвижную часть

рукоятки перфоратора и сблизить обе части. При этом пластины, образующие копые, расходятся в стороны и острые края его разрезают кость.

Сделав разрез кости в одном направлении, сжатие рукояток прекращают и тогда пластины копыя вновь сближаются под действием пружины.

Закрытое копые поворачивают в ту или другую сторону, вновь раскрывают и закрывают и т. д. Это проделывают 6—8 раз, чтобы широко разрезать кость и чтобы отверстие в черепе свободно пропускало палец.

На этом перфорация заканчивается и перфоратор извлекают.

**9. Как поступить с двумя пулевыми щипцами, висящими на коже по краям перфорационного отверстия и с зеркалами?**

Это зависит от того, что имеется в виду делать дальше: извлечь плод тотчас после перфорации или предоставить ему родиться самостоятельно.

Если решено немедленно извлечь плод, пулевые щипцы снимают. В том и другом случае удаляют влагалищные зеркала.

**10. Как поступить, если почему-либо решено не извлекать плод немедленно, а предоставить ему родиться самостоятельно?**

В таком случае не надо снимать пулевые щипцы. Они могут способствовать некоторому ускорению рождения плода. Для этого кольца щипцов сближают и подвешивают к ним на тесьме груз до 0,5 кг. Тесьму перекидывают через блок у ножного конца постели.

В то же время натянутые края кожи будут защищать мягкие ткани родовых путей от возможного повреждения их острыми краями перфорированных частей черепа.

Применяя влечения пулевыми щипцами за кожу черепа при высоко стоящей головке, как и при всяком извлечении, надо помнить о направлении проводной линии родового канала во входе в таз. Она проходит косо кзади и вниз.

Чтобы влечения происходили в этом направлении — по оси входа, таз роженицы должен находиться значительно выше, чем блок. Если же таз и блок помещаются на одном уровне, влекущая

сила будет направлена только вниз и головка будет прижиматься к задней поверхности симфиза, а не извлекаться (рис. 72).

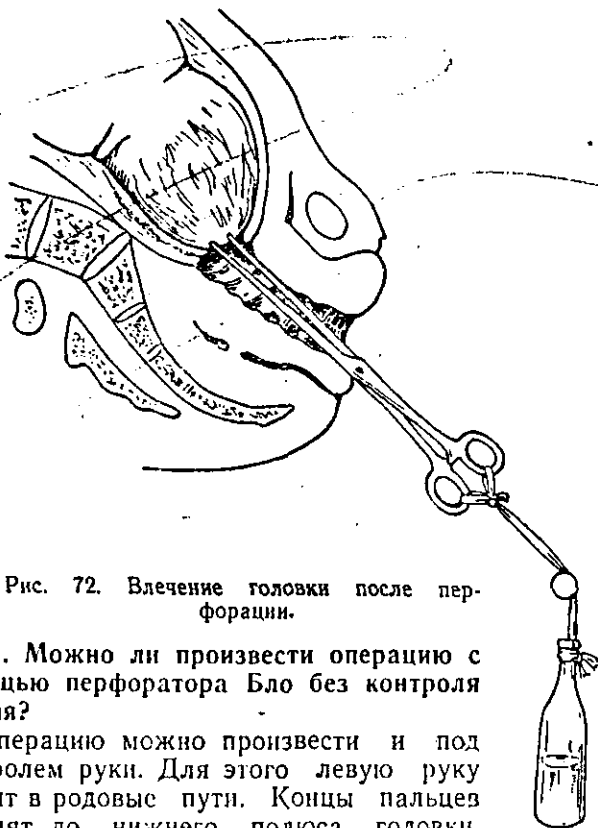

Рис. 72. Влечение головки после перфорации.

11. Можно ли произвести операцию с помощью перфоратора Бло без контроля зрения?

Операцию можно произвести и под контролем руки. Для этого левую руку вводят в родовые пути. Концы пальцев доходят до нижнего полюса головки. Пальцы должны быть сложены в виде желобка (корытца). По желобку вводят перфоратор и под контролем и защитой этой внутренней руки производят перфорацию (рис. 73).

Очевидно, что перфорация под контролем зрения значительно безопаснее, чем перфорация под контролем руки.

12. Какие особенности приобретает операция, если пользоваться перфоратором Феноменова?

Перфоратор Феноменова вкладывают в гильзу, вводят в родовые пути, приставляют к головке и буравят кость, вращая инструмент за рукоятку. В черепе получается отверстие диаметром в 2 см.

Благодаря этому операция становится более безопасной. Исключается возможность ранения мягких тканей роженицы инструментом и края перфорационного отверстия будут ровными, без острых отломков

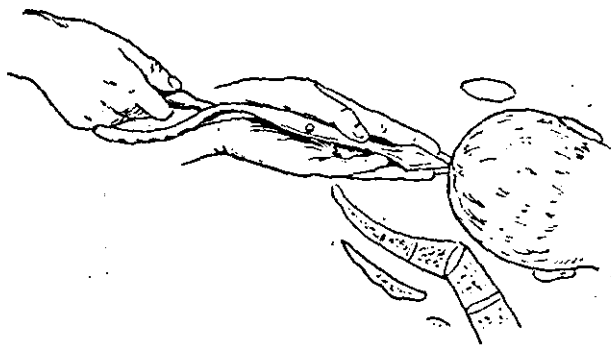


Рис. 73. Перфорация подлежащей головки.

костей. В остальном техника перфорации соответствует изложенной выше.

#### 6. Техника перфорации последующей головки

1. В какой области последующей головки производится перфорация?

Перфорация последующей головки производится по возможности через большое затылочное отверстие.

2. Как обеспечить доступ к большому затылочному отверстию?

Для этого надо предварительно произвести самое тщательное исследование, чтобы точно определить место нахождения затылка. Затем помощник захватывает плод за ножки и с силой отводит туловище в сторону, противоположную затылку. Чаще всего затылок бывает обращен кпереди, к симфизу, поэтому туловище плода отводят кзади.

### 3. Как вводится перфоратор?

Если это перфоратор Бло, берут его в правую руку и вкладывают под кожу шеи со стороны затылка в той части, которая находится уже вне влага-




Рис. 74. Перфорация последующей головки.

лища. Далее перфоратор под контролем руки, находящейся в родовых путях, продвигают под кожей до тех пор, пока копь не подойдет к основанию черепа в области большого затылочного отверстия. Буравящими движениями копь перфоратора вводят в полость черепа и расширяют перфорационное



отверстие так же, как и при перфорации подлежащей головки (рис. 74). Если пользуются перфоратором Феноменова, то его вводят или в гильзе, или без гильзы подкожно, как и перфоратор Бло.

## **Б. Разрушение и удаление мозга** (*Excerebratio*)

**1. В каких случаях производится разрушение и удаление мозга?**

Разрушение и удаление мозга желательно производить во всех случаях краниотомии, так как это способствует быстрому уменьшению величины головки.

Если же перфорация предпринимается на живом плоде или имеются хоть малейшие сомнения в его смерти, разрушение и удаление мозга обязательны для прекращения деятельности жизненно важных нервных центров.

**2. Какой инструмент употребляется для разрушения и удаления мозга?**

Для этого можно пользоваться обычной кюреткой большого размера или специальной ложкой — катетером Агафонова, которая дает возможность разрушить мозг и промыть полость черепа.

**3. Как производится разрушение и удаление мозга?**

Чтобы разрушить мозг, ложку вводят в перфорационное отверстие под контролем зрения или руки. Задача заключается в том, чтобы разрушить не только полушария, но и продолговатый мозг. В этом направлении и должна вводиться ложка. На своем пути она встречает мозжечковый намет, который следует разорвать. Разрушение продолговатого мозга совершенно необходимо производить при краниотомии на живом плоде.

Само разрушение мозга не требует соблюдения каких-либо правил, так же как и последующее удаление его, которое производится с помощью той же ложки.

## **В. Краниоклазия** (*Cranioclasia*)

**1. Что называется краниоклазией?**

Краниоклазия в переводе обозначает проламывание черепа. Однако то, что производится для извлечения пло-

да после перфорации головки, не сопровождается никаким проламыванием костей черепа. Название операции условное.

В действительности под краниоклазией имеют в виду операцию извлечения плода с помощью особого инструмента — краниокласта, которым захватывается перфорированная головка.

## 2. Как устроен краниокласт?

Краниокласт представляет собой массивный, тяжелый инструмент длиной в 40 см.

Он состоит из двух прямых перекрещивающихся ветвей.

В краниокласте различают три части:

- а) ложки,
- б) замок,
- в) рукоятки (рис. 75).

## 3. Как устроены ложки?

Обе ложки выгнуты в правую сторону наподобие правой ложки прямых щипцов.

Одна ложка сплошная и имеет зазубрины на стороне, обращенной к другой ложке. Она вводится через перфорационное отверстие в полость черепа, а потому называется внутренней ложкой.

Другая ложка представляет собой окончатую рамку, в которой помещается более узкая правая ложка. Вторая ложка размещается на головке снаружи, а потому называется наружной ложкой.

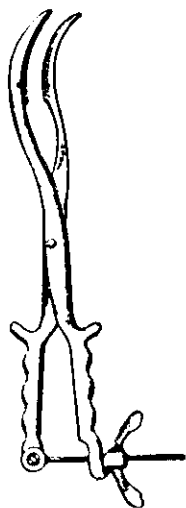


Рис. 75. Краниокласт.

## 4. Как устроен замок?

Замок состоит из шпены со шляпкой на внутренней ветви и вырезки для шпены на наружной ветви. Замыкание ветвей происходит при вкладывании шпены в вырезку.

Вследствие такого устройства замок легко закрывается только в том случае, если наружная ветвь ложится спереди (сверху) на внутреннюю.

## 5. Как устроены рукоятки?

Рукоятки прямые, на конце их имеется сжимающее приспособление, состоящее из винта и гайки к нему.

Винт свободно соединяется шарниром с вырезкой, которая находится на конце рукоятки внутренней ветви. На конце рукоятки наружной ветви имеется другая вырезка, служащая для вкладывания в нее винта.

После наложения краниокласта ложки его крепко сжимаются путем завинчивания гайки на рукоятках.

На рукоятках, кроме того, имеется еще пара боковых крючков.

## 1. Показания и условия

### 1. В каких случаях показана краниоклазия?

Краниоклазия показана в тех случаях, когда произведена перфорация подлежащей головке и есть условия для извлечения плода.

### 2. Какие условия требуются для производства краниоклазии?

Для производства краниоклазии требуется только одно условие: маточный зев должен быть полностью или почти полностью раскрыт.

## 2. Техника операции

### 1. Из чего состоит операция краниоклазии?

Операция краниоклазии состоит из трех моментов:

- а) введение и размещение ложек,
- б) замыкание ветвей,
- в) извлечение плода.

### 2. Как вводится первая, внутренняя, ложка краниокласта?

Для введения первой ложки следует ввести в родовые пути левую полуручку. Под ее контролем через перфорационное отверстие в головке вводят в полость черепа возможно более глубоко внутреннюю ложку. Ложку вводят таким образом, чтобы ее выпуклость была обращена вправо (считая сторону роженицы). После введения ложки внутреннюю ветвь краниокласта передают помощнику, который удерживает ее за рукоятку.

3. Как вводится вторая, наружная, ложка краниокласта? Ее вводят по тем же правилам, что и правую ложку шипцов, т. е. правой рукой в правую сторону таза.

Рукой-проводником служит левая полуручка, под контролем которой была введена первая ложка.

После введения второй ложки акушер извлекает руку-проводник из родовых путей.

4. Как производится замыкание ветвей краниокласта?

Чтобы замкнуть ветви краниокласта, следует надеть вырезку замка наружной ветви на шпенец внутренней ветви. После этого на рукоятки надевают сжимающий винт и завинчивают его до отказа (рис. 76).

5. Как производится извлечение плода?

Извлечение плода производится влечениями за рукоятки краниокласта.

6. В каком направлении следует производить влечения?

Направление влечений надо строго согласовать с местом нахождения головки

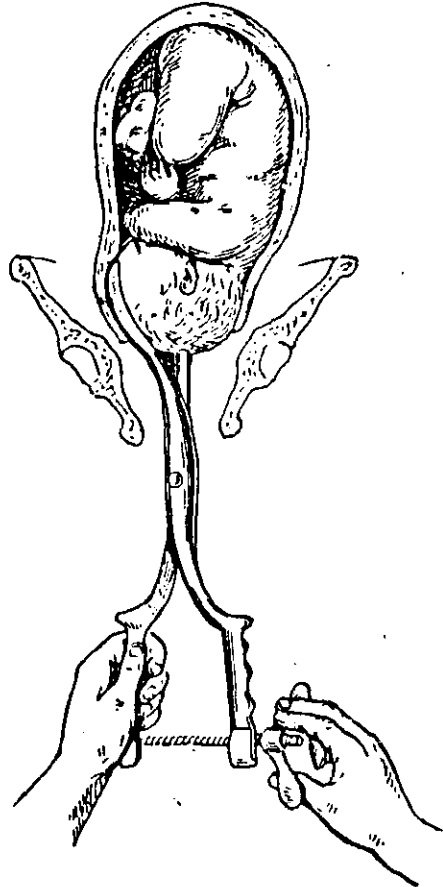


Рис. 76. Краниокласт, наложенный на головку.

в родовых путях и помнить о проводной линии родового канала.

Если головка находится над входом или во входе в малый таз, влечения следует производить возможно более кзади. Когда головка опустит-

ся в полость таза, влечения направляют книзу. Когда головка окажется в выходе, влечения направляют косо вниз и кпереди.

7. Не может ли краниокласт вырвать кость, на которую он наложен?

Краниокласт может вырвать кость черепа в том случае, если головка даже после перфорации и удаления мозга слишком велика и плод мацерированный. Чтобы вовремя заметить это осложнение, следует периодически контролировать положение ложек на головке.

8. Как поступить, если окажется, что краниокласт вырывает кость?

Если это случится, следует разомкнуть ветви, ввести полуруку в родовые пути и, не извлекая ложек, перевести их на другой участок головки, по возможности на лицо. Кости лица соединены значительно прочнее, чем в других частях головки.

9. Можно ли предупредить вырывание костей краниокластом?

Предупредить это осложнение можно, если удастся с самого начала наложить ложку через лицо.

Это легко сделать, если плод находится в первой позиции, когда лицо обращено вправо. Если же имеется вторая позиция, то лицо будет обращено влево, т. е. в сторону, противоположную от наружной ложки краниокласта.

В этом сказывается неудобство краниокласта как инструмента правостороннего.

10. Нельзя ли наложить наружную ложку через лицо и при второй позиции, когда оно обращено влево?

При второй позиции также можно наложить наружную ложку через лицо. Для этого надо внутреннюю ложку разместить выпуклостью влево, а наружную ложку ввести в левую сторону таза, но уже позади (снизу) от внутренней ветви краниокласта. При этом замок будет обращен кзади.

Понятно, что при таком введении ложек рукой-проводником должна быть правая полурука, вводиться же ложки будут левой рукой.

## VII. ДЕКАПИТАЦИЯ (DECAPITATIO)

### 1. Что называется операцией декапитации?

Декапитацией называется такая операция, при которой головка плода отделяется от туловища с целью последующего извлечения плода.

### 2. Какой инструмент употребляется для декапитации?

Обычно употребляется декапитационный крючок. Можно произвести операцию длинными ножницами (как рекомендует Феноменов) или брешотом Лазаревича. Для декапитации предложено также много других инструментов, которые не нашли применения.

### 3. Как устроен декапитационный крючок?

Декапитационный крючок состоит из трех частей:

- а) крючка,
- б) стержня,
- в) рукоятки.

На конце крючка имеется утолщение в виде круглой пуговки. Рукоятка сделана в виде перекладки. Длина инструмента 25—30 см (рис. 77).

### 4. Следует ли применять при операции наркоз?

Наркоз при декапитации необходим.

Операция почти всегда производится при значительном растяжении нижнего отдела матки. Наркоз выключает родовую деятельность и позволяет фиксировать плод через брюшную стенку.

## 1. Показания и условия

### 1. В каких случаях показана декапитация?

Декапитация показана при запущенном поперечном положении, когда подлежащей частью является плечико, а ручка выпала во влагалище и даже наружу.

### 2. Какие условия необходимы для декапитации?

Для производства декапитации необходимы следующие условия:



Рис. 77.  
Декапитационный  
крючок.

а) достижимость шеи плода для пальцев оперирующего;

б) отсутствие резко выраженного несоответствия таза и головки, ибо при таком несоответствии нельзя извлечь плод и после декапитации;

в) полное или почти полное раскрытие маточного зева;

г) околоплодный пузырь должен быть вскрытым.

Последние два условия, впрочем, всегда имеются при запущенном поперечном положении.

## 2. Техника операции

### 1. Из чего состоит операция декапитации?

Операция декапитации состоит из трех моментов:

а) введение и размещение декапитационного крючка,

б) собственно декапитация,

в) извлечение расчлененного плода.

### 2. Что делается для того, чтобы ввести декапитационный крючок?

Чтобы ввести декапитационный крючок, предварительно делают следующее:

а) помощник берет выпавшую ручку и оттягивает ее вниз и в сторону, противоположную той, где расположена головка; при этом плечевой пояс и шея плода опускаются глубже и облегчается доступ к шее для руки акушера и для вводимого инструмента;

б) акушер вводит всю руку в родовые пути, доходя ею до шеи плода;

в) указательный и средний палец заводят за шею сзади и схватывают ее; большой палец захватывает шею спереди; все это удобнее сделать, если ввести в родовые пути ту руку, в сторону которой обращена головка (при первом поперечном положении — правую, при втором — левую).

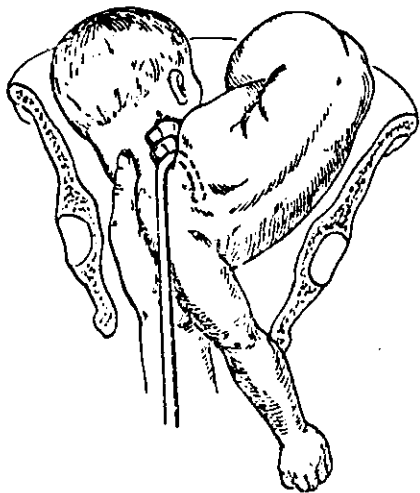
### 3. Как вводится и размещается декапитационный крючок?

Декапитационный крючок вводят по руке, находящейся в родовых путях, и направляют к шее спереди по большому пальцу.

Когда крючок заведен достаточно глубоко, его надевают сверху на шею плода. Крючок должен сидеть на шее плотно, для чего подтягивают его книзу (рис. 78).

#### 4. Зачем и как фиксируется головка?

Головка фиксируется для того, чтобы она не двигалась при декапитации и не травмировала бы тем самым растянутый нижний отдел матки.



Головка фиксируется отчасти внутренней рукой, лежащей на шее плода. Однако более надежно головка фиксируется помощником, который удерживает ее снаружи через брюшную стенку.

#### 5. Как производится собственно декапитация?

Чтобы произвести декапитацию, крючок, плотно надетый на шею плода, следует натянуть книзу и од-

Рис. 78. Наложенный декапитационный крючок.

новременно повернуть, пользуясь рукояткой, на  $90^\circ$  и более сначала в одну, а затем в другую сторону.

Вследствие этих поворотов крючка позвоночник ломается в шейной части. Момент перелома легко узнается по отчетливому хрусту. После этого головка соединяется с туловищем только мягкими тканями.

#### 6. Как окончательно отделить головку от туловища?

Надо рассечь ножницами мягкие ткани шеи. Для этого потягивают за крючок и тем самым низводят мягкие ткани шеи насколько возможно ниже. После этого их рассекают под контролем пальца или глаза.

На этом декапитацию заканчивают и крючок выводят из родовых путей.



## 7. Как извлечь части расчлененного плода?

В первую очередь извлекают туловище. Для этого достаточно потягивать за ручку. Направление потягивания должно соответствовать положению туловища в родовом канале. Когда туловище проводится через вход таза, потягивают косо кзади и вниз; когда его проводят через полость, потягивают книзу; когда проводят через выход, потягивают косо вниз и кпереди.

По извлечении туловища извлекается головка. Для этого вводят руку в родовые пути и захватывают головку пальцем, введенным в рот.

Извлечение головки производят, сообразуясь с местом нахождения ее в родовом канале, как и при всяком извлечении.

Чтобы облегчить выведение головки, помощник может осторожно надавливать на нее через брюшную стенку роженицы в направлении входа в малый таз.

Можно извлечь головку краниокластом, заведя его внутреннюю ветвь в рот.

---

## ОГЛАВЛЕНИЕ

Предисловие . . . . .	3
<b>ЧАСТЬ ПЕРВАЯ (А. А. Иванов)</b>	
<b>Глава I.</b> Краткая акушерская анатомия родовых путей . . . . .	5
1. Костный таз . . . . .	5
2. Мягкие ткани родового канала . . . . .	9
<b>Глава II.</b> Плод как объект родов . . . . .	12
1. Характеристика зрелого и доношенного плода . . . . .	12
2. Положение, позиция, вид, предлежание и членорасположение плода . . . . .	12
3. Форма, размеры, швы и роднички головки плода . . . . .	15
<b>Глава III.</b> Методы исследования рожениц . . . . .	18
1. Порядок исследования . . . . .	18
2. Общий осмотр . . . . .	20
3. Наружное измерение таза и живота беременной . . . . .	21
4. Наружная пальпация . . . . .	25
5. Перкуссия и аускультация . . . . .	30
6. Внутреннее исследование . . . . .	32
7. Рентгенодиагностика . . . . .	36
<b>Глава IV.</b> Механизм родов . . . . .	37
1. Механизм родов при переднем виде затылочного предлежания . . . . .	40
2. Механизм родов при заднем виде затылочного предлежания . . . . .	46
3. Механизм родов при низком поперечном стоянии стреловидного шва . . . . .	48
4. Механизм родов при передне-головном предлежании . . . . .	49
5. Механизм родов при лобном предлежании . . . . .	51
6. Механизм родов при лицевом предлежании . . . . .	51
7. Внеосевое вставление . . . . .	57

8. Высокое прямое стояние головки . . . . .	60
9. Механизм родов при тазовом предлежании	62

## ЧАСТЬ ВТОРАЯ (А. В. Ланкович)

Глава V. Акушерское пособие в родах . . . . .	67
I. Подготовка к акушерскому пособию . . . . .	67
II. Техника акушерского пособия . . . . .	69
A. Техника пособия при головном предлежании («защита промежности») . . . . .	69
B. Техника пособия при чистом и смешанном ягодичном предлежании . . . . .	76
Глава VI. Акушерские операции . . . . .	83
I. Подготовка к акушерской операции . . . . .	85
II. Наложение щипцов . . . . .	86
1. Устройство щипцов . . . . .	87
2. Показания . . . . .	90
3. Условия . . . . .	91
4. Наркоз . . . . .	92
5. Общая техника . . . . .	93
6. Специальная техника . . . . .	106
A. Выходные щипцы . . . . .	107
а) Затылочное предлежание, передний вид . . . . .	107
б) Затылочное предлежание, задний вид . . . . .	108
в) Лицевое предлежание, задний вид . . . . .	109
B. Полостные щипцы . . . . .	111
а) Затылочное предлежание, первая позиция, передний вид . . . . .	111
б) Затылочное предлежание, вторая позиция, передний вид . . . . .	113
в) Затылочное предлежание, первая позиция, задний вид . . . . .	114
г) Затылочное предлежание, вторая позиция, задний вид . . . . .	116
д) Лицевое предлежание, первая позиция, задний вид . . . . .	117
е) Лицевое предлежание, вторая позиция, задний вид . . . . .	119
ж) Низкое поперечное стояние головки, первая позиция . . . . .	120
з) Низкое поперечное стояние головки, вторая позиция . . . . .	123

Дополнение к разделу о низком поперечном стоянии головки . . . . .	123
III. Извлечение плода при ягодичном предлежании . . .	124
1. Показания и условия . . . . .	126
2. Техника операции . . . . .	126
IV. Низведение ножки . . . . .	133
1. Показания и условия . . . . .	134
2. Техника операции . . . . .	134
V. Поворот плода на ножку . . . . .	136
А. Поворот плода на ножку классический . . . . .	137
1. Показания . . . . .	137
2. Условия . . . . .	138
3. Техника операции . . . . .	139
Б. Поворот плода на ножку комбинированный . . . . .	143
1. Показания и условия . . . . .	143
2. Техника операции . . . . .	144
VI. Краниотомия . . . . .	146
А. Перфорация головки . . . . .	147
1. Инструменты . . . . .	147
2. Показания . . . . .	147
3. Условия . . . . .	149
4. Наркоз . . . . .	150
5. Техника перфорации предлежащей головки . . . . .	150
6. Техника перфорации последующей головки . . . . .	155
Б. Разрушение и удаление мозга . . . . .	157
В. Краниоклазия . . . . .	157
1. Показания и условия . . . . .	159
2. Техника операции . . . . .	159
VII. Декапитация . . . . .	162
1. Показания и условия . . . . .	162
2. Техника операции . . . . .	163

Редактор *А. А. ЛЕБЕДЕВ*  
 Техн. редактор *Н. П. Карасик*  
 Зав. корректорской *Л. М. Голицына*  
 Переплет художника *Л. С. Барановского*

Т04323. Подписано к печати 12/V 1952 г. МУ—26. Ф. 6. 84×108<sup>1</sup>/<sub>32</sub>—  
 2,63 бум. л.—8,61 п. л. 8,60 уч.-изд. л. Зн. в 1 п. л. 40 000.  
 Тираж 50 000 экз. Цена 2 руб. 60 коп. Переплет 1 руб. По преис-  
 куранту 1952 г. Заказ 206.

Типография Государственного издательства медицинской литературы,  
 Москва, Ногатинское шоссе, д. 1